



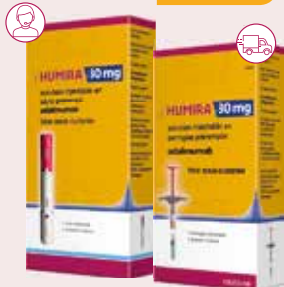UNE GAMME COMPLÈTE EN SOUS-CUTANÉE

Parce que chaque fait la différence



HUMIRA®
80 mg

NOUVEAU



Stylo prérempli
CIP 34009 3011650 0
Boîte de 1

Seringue préremplie
CIP 34009 3011649 4
Boîte de 1

HUMIRA®
40 mg



Stylo prérempli
CIP 34009 3004268 7
Boîte de 2

Seringue préremplie
CIP 34009 3004248 9
Boîte de 2

HUMIRA®
20 mg

NOUVEAU EN PÉDIATRIE



Seringue préremplie
CIP 34009 3012616 5
Boîte de 2

Pour commander HUMIRA® en stylo prérempli, merci de composer le **0 800 717 088** **Service & appel gratuits**

Pour commander HUMIRA® en seringue préremplie, merci de contacter votre grossiste répartiteur

HUMIRA® 40 mg : SPONDYLOARTRITE AXIALE : Spondylarthrite ankylosante (SA) : HUMIRA® est indiqué dans le traitement de la spondylarthrite ankylosante sévère et active chez l'adulte ayant eu une réponse inadéquate au traitement conventionnel. **Spondylarthrite axiale sans signes radiographiques de SA :** HUMIRA® est indiqué dans le traitement de la spondylarthrite axiale sévère sans signes radiographiques de SA, mais avec des signes objectifs d'inflammation à l'IRM et/ou un taux élevé de CRP chez les adultes ayant eu une réponse inadéquate ou une intolérance aux anti-inflammatoires non stéroïdiens. **RHUMATISME PSORIASIQUE :** HUMIRA® est indiqué dans le traitement du rhumatisme psoriasique actif et évolutif chez l'adulte lorsque la réponse à un traitement de fond antérieur a été inadéquate. Il a été montré qu'HUMIRA® ralentit la progression des dommages structuraux articulaires périphériques tels que mesurés par radiographie, chez les patients ayant des formes polyarticulaires symétriques de la maladie et améliore les capacités fonctionnelles. **HUMIRA® 40 mg et HUMIRA® 80 mg : POLYARTHRITE RHUMATOÏDE :** HUMIRA® en association au méthotrexate est indiqué pour : • le traitement de la polyarthrite rhumatoïde modérément à sévèrement active de l'adulte, lorsque la réponse aux traitements de fond, y compris le méthotrexate est inadéquate. • le traitement de la polyarthrite rhumatoïde sévère, active et évolutive chez les adultes non précédemment traités par le méthotrexate. HUMIRA® peut être donné en monothérapie en cas d'intolérance au méthotrexate ou lorsque la poursuite du traitement avec le méthotrexate est inadéquate. Il a été montré qu'HUMIRA® ralentit la progression des dommages structuraux articulaires mesurés par radiographie et améliore les capacités fonctionnelles lorsqu'il est administré en association au méthotrexate. **Indication non remboursable dans la polyarthrite rhumatoïde sévère, active et évolutive chez les adultes non précédemment traités par le méthotrexate. PSORIASIS :** HUMIRA® est indiqué dans le traitement du psoriasis en plaques, modéré à sévère, chez les patients adultes qui nécessitent un traitement systémique. **Indication thérapeutique remboursable :** Traitement du psoriasis en plaques chronique sévère de l'adulte défini par : • un échec (réponse insuffisante, contre-indication ou intolérance) à au moins deux traitements parmi les traitements systémiques non biologiques et la photothérapie ; et une forme étendue et/ou un retentissement psychosocial important. **HIDROSADÉNITE SUPPURÉE (HS) :** HUMIRA® est indiqué dans le traitement de l'hydrosadénite suppurée (maladie de Verneuil) active, modérée à sévère, chez les adultes et les adolescents à partir de 12 ans en cas de réponse insuffisante au traitement systémique conventionnel de l'HS. **Indication dans l'hydrosadénite suppurée non remboursable. MALADIE DE CROHN :** HUMIRA® est indiqué dans le traitement de la maladie de Crohn active, modérée à sévère, chez les patients adultes qui n'ont pas répondu malgré un traitement approprié et bien conduit par un corticoïde et/ou un immunosuppresseur ; ou chez lesquels ce traitement est contre-indiqué ou mal toléré. **RECTOCOLITE HÉMORRAGIQUE :** HUMIRA® est indiqué dans le traitement de la rectocolite hémorragique active, modérée à sévère chez les patients adultes ayant eu une réponse inadéquate au traitement conventionnel, comprenant les corticoïdes et la 6-mercaptopurine (6-MP) ou l'azathioprine (AZA), ou chez lesquels ce traitement est contre-indiqué ou mal toléré. **UVÉITE :** HUMIRA® est indiqué dans le traitement de l'uvéïte non infectieuse, intermédiaire, postérieure et de la panuvéïte chez les patients adultes ayant eu une réponse insuffisante à la corticothérapie, ou chez lesquels la corticothérapie est inappropriée. **HUMIRA® 20 mg et HUMIRA® 40 mg : ARTHRITE JUVÉNILE IDIOPATHIQUE : Arthrite juvénile idiopathique polyarticulaire :** HUMIRA® en association au méthotrexate est indiqué dans le traitement de l'arthrite juvénile idiopathique polyarticulaire évolutive chez les patients à partir de 2 ans en cas de réponse insuffisante à un ou plusieurs traitements de fond. HUMIRA® peut être administré en monothérapie en cas d'intolérance au méthotrexate ou lorsque la poursuite du traitement par le méthotrexate est inadéquate. HUMIRA® n'a pas été étudié chez les patients de moins de 2 ans. **Arthrite liée à l'enthésite :** HUMIRA® est indiqué dans le traitement de l'arthrite active liée à l'enthésite chez les patients à partir de 6 ans en cas de réponse insuffisante ou d'intolérance au traitement conventionnel. **PSORIASIS EN PLAQUES DEL'ENFANT ET L'ADOLESCENT :** HUMIRA® est indiqué dans le traitement du psoriasis en plaques chronique sévère chez les enfants à partir de 4 ans et les adolescents en cas de réponse insuffisante à un traitement topique et aux photothérapies ou lorsque ces traitements sont inappropriés. **Indication thérapeutique remboursable :** Traitement du psoriasis en plaques chronique sévère de l'enfant à partir de 4 ans et de l'adolescent défini par : • un échec (réponse insuffisante, contre-indication ou intolérance) à au moins deux traitements parmi les traitements systémiques non biologiques et la photothérapie ; et une forme étendue et/ou un retentissement psychosocial important. **HUMIRA® 20 mg et HUMIRA® 80 mg : MALADIE DE CROHN CHEZ L'ENFANT ET L'ADOLESCENT :** HUMIRA® est indiqué dans le traitement de la maladie de Crohn active modérée à sévère, chez les enfants et les adolescents à partir de 6 ans, qui n'ont pas répondu à un traitement conventionnel comprenant un traitement nutritionnel de première intention et un corticoïde et/ou un immunomodulateur, ou chez lesquels ces traitements sont mal tolérés ou contre-indiqués. **Indication thérapeutique remboursable :** Traitement de la maladie de Crohn active, sévère, chez les enfants et les adolescents à partir de 6 ans, qui n'ont pas répondu à un traitement conventionnel comprenant un corticoïde, un immunomodulateur et un traitement nutritionnel de première intention ; ou chez lesquels ces traitements sont mal tolérés ou contre-indiqués. **UVÉITE CHEZ L'ENFANT ET L'ADOLESCENT :** HUMIRA® est indiqué dans le traitement de l'uvéïte antérieure chronique non infectieuse chez les enfants et les adolescents à partir de 2 ans en cas de réponse insuffisante ou d'intolérance au traitement conventionnel ou pour lesquels un traitement conventionnel est inapproprié. **Indication thérapeutique remboursable :** En association au méthotrexate, traitement de l'uvéïte antérieure chronique non infectieuse associée à une arthrite juvénile idiopathique chez l'enfant et l'adolescent à partir de 2 ans, en cas de réponse insuffisante ou d'intolérance au traitement conventionnel ou pour lesquels un traitement conventionnel est inapproprié.

Médicament d'exception : prescription en conformité avec la Fiche d'Information Thérapeutique

Pour plus d'informations, veuillez consulter les mentions légales d'HUMIRA® disponibles sur la base de données publique des médicaments (<http://base-donnees-publique.medicaments.gouv.fr>) ou dans la rubrique « médicaments phares » du site internet <http://www.abbvie.fr>. Vous pouvez consulter la place dans la stratégie thérapeutique sur www.has-sante.fr





Un stylo conçu pour faciliter la vie de vos patients

Stylo prêt à l'emploi

MÉDICAMENT D'EXCEPTION : PRESCRIPTION EN CONFORMITÉ AVEC LA FICHE D'INFORMATION THÉRAPEUTIQUE

POLYARTHRITE RHUMATOÏDE : HUMIRA® en association au méthotrexate est indiqué en seconde intention dans : • le traitement de la polyarthrite rhumatoïde modérément à sévèrement active de l'adulte lorsque la réponse aux traitements de fond, y compris le méthotrexate est inadéquate. HUMIRA® en association au méthotrexate est indiqué dans : • le traitement de la polyarthrite rhumatoïde sévère, active et évolutive chez les adultes non précédemment traités par le méthotrexate (*Indication non remboursable dans la polyarthrite rhumatoïde sévère, active et évolutive chez les adultes non précédemment traités par le méthotrexate*). HUMIRA® peut être donné en monothérapie en cas d'intolérance au méthotrexate ou lorsque la poursuite du traitement avec le méthotrexate est inadéquate. Il a été montré qu'HUMIRA® ralentit la progression des dommages structuraux articulaires mesurés par radiographie et améliore les capacités fonctionnelles lorsqu'il est administré en association au méthotrexate. **RHUMATISME PSORIASIQUE :** HUMIRA® est indiqué en seconde intention dans le traitement du rhumatisme psoriasique actif et évolutif chez l'adulte lorsque la réponse à un traitement de fond antérieur a été inadéquate. Il a été montré qu'HUMIRA® ralentit la progression des dommages structuraux articulaires périphériques tels que mesurés par radiographie, chez les patients ayant des formes polyarticulaires symétriques de la maladie et améliore les capacités fonctionnelles. **SPONDYLOARTHRITE AXIALE : Spondylarthrite ankylosante (SA) :** HUMIRA® est indiqué dans le traitement de la spondylarthrite ankylosante sévère et active chez l'adulte ayant eu une réponse inadéquate au traitement conventionnel. **Spondylarthrite axiale sans signes radiographiques de SA :** HUMIRA® est indiqué en seconde intention dans le traitement de la spondylarthrite axiale sévère sans signes radiographiques de SA, mais avec des signes objectifs d'inflammation à l'IRM et/ou un taux élevé de CRP chez les adultes ayant eu une réponse inadéquate ou une intolérance aux anti-inflammatoires non stéroïdiens. **ARTHRITE JUVÉNILE IDIOPATHIQUE (AJI) : Arthrite juvénile idiopathique polyarticulaire :** HUMIRA® en association au méthotrexate est indiqué en seconde intention dans le traitement de l'arthrite juvénile idiopathique polyarticulaire évolutive chez les patients à partir de 2 ans en cas de réponse insuffisante à un ou plusieurs traitements de fond. HUMIRA® peut être administré en monothérapie en cas d'intolérance au méthotrexate ou lorsque la poursuite du traitement par le méthotrexate est inadéquate. HUMIRA® n'a pas été étudié chez les patients de moins de 2 ans. **Arthrite liée à l'enthésite :** HUMIRA® est indiqué en seconde intention dans le traitement de l'arthrite active liée à l'enthésite chez les patients à partir de 6 ans en cas de réponse insuffisante ou d'intolérance au traitement conventionnel. **MALADIE DE CROHN :** HUMIRA® est indiqué en seconde intention dans le traitement de la maladie de Crohn active, modérée à sévère, chez les patients adultes qui n'ont pas répondu malgré un traitement approprié et bien conduit par un corticoïde et/ou un immunosuppresseur ; ou chez lesquels ce traitement est contre-indiqué ou mal toléré. **MALADIE DE CROHN CHEZ L'ENFANT ET L'ADOLESCENT :** HUMIRA® est indiqué en seconde intention dans le traitement de la maladie de Crohn active modérée à sévère, chez les enfants et les adolescents à partir de 6 ans, qui n'ont pas répondu à un traitement conventionnel comprenant un traitement nutritionnel de première intention et un corticoïde et/ou un immunomodulateur, ou chez lesquels ces traitements sont mal tolérés ou contre-indiqués. *Indication thérapeutique remboursable : Traitement de seconde intention de la maladie de Crohn active, sévère, chez les enfants et les adolescents à partir de 6 ans, qui n'ont pas répondu à un traitement conventionnel comprenant un corticoïde, un immunomodulateur et un traitement nutritionnel de première intention ; ou chez lesquels ces traitements sont mal tolérés ou contre-indiqués.* **RECTOCOLITE HÉMORRAGIQUE :** HUMIRA® est indiqué en seconde intention dans le traitement de la rectocolite hémorragique active, modérée à sévère chez les patients adultes ayant eu une réponse inadéquate au traitement conventionnel, comprenant les corticoïdes et la 6-mercaptopurine (6-MP) ou l'azathioprine (AZA), ou chez lesquels ce traitement est contre-indiqué ou mal toléré.

CONDITIONS DE PRESCRIPTION ET DE DELIVRANCE

Liste I. Prescription initiale hospitalière. Prescription initiale et renouvellement réservés aux spécialistes en rhumatologie, en gastroentérologie et hépatologie, en dermatologie, en pédiatrie, en médecine interne ou en ophtalmologie.

REMBOURSEMENT

Remboursé Sécurité Sociale à 65 % selon la procédure des médicaments d'exception conformément aux indications mentionnées dans la FIT. Agréé aux collectivités.

Une gamme complète en sous cutané

HUMIRA® 80 mg
80 mg / 0,8 ml

En stylo prérempli | ou en seringue préremplie

HUMIRA® 40 mg
40 mg / 0,4 ml

En stylo prérempli | ou en seringue préremplie

HUMIRA® 20 mg
20 mg / 0,2 ml

En seringue préremplie



HUMIRA® 40 MG
VOLUME
D'INJECTION
0,4 ml pour 40 mg
d'adalimumab

3 EXCIPIENTS¹

- mannitol,
- polysorbate 80,
- eau pour préparation injectable

**Sans citrate de sodium
ni acide citrique***

AIGUILLE FINE
de 29 G**



Avant de prescrire, consultez la place dans la stratégie thérapeutique sur www.has-sante.fr

Pour une information complète sur HUMIRA®, veuillez consulter la base de données publique des médicaments <http://base-donnees-publique.medicaments.gouv.fr> ou flashez ce code



le courrier du spécialiste

lettre

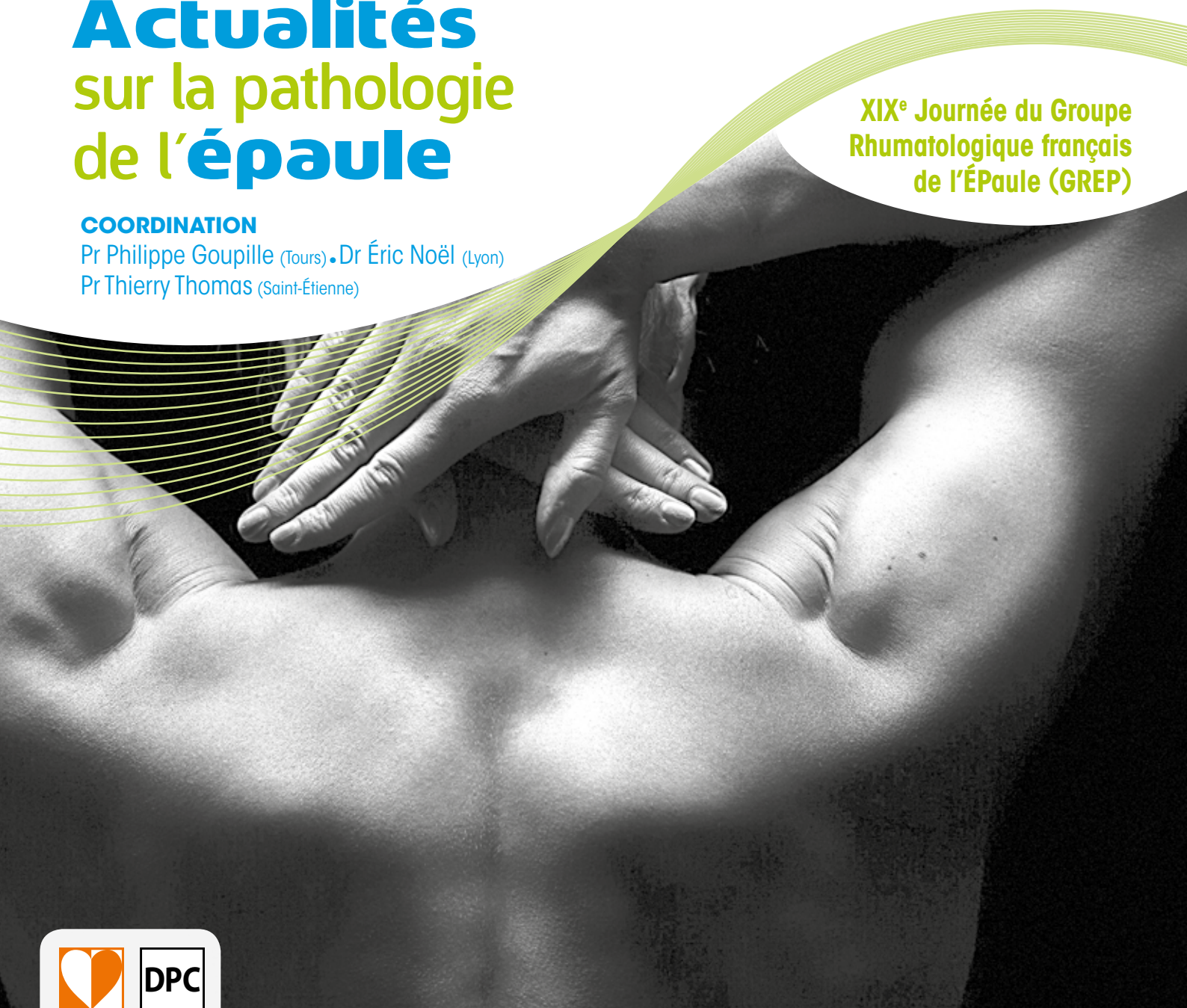DU RHUMATOLOGUE®

Actualités sur la pathologie de l'épaule

COORDINATION

Pr Philippe Goupille (Tours) • Dr Éric Noël (Lyon)
Pr Thierry Thomas (Saint-Étienne)

XIX^e Journée du Groupe
Rhumatologique français
de l'ÉPaule (GREP)



DPC

EDIMARK

Société éditrice: EDIMARK SAS

CPPAP: 0423 T 81251 - ISSN: 0761-5027

PÉRIODIQUE DE FORMATION
EN LANGUE FRANÇAISE

Mensuel
Prix du numéro: 29 €

N° 456
Novembre 2019

edimark

Toute l'actualité
de votre spécialité sur

www.edimark.tv



L'abonnement,
un engagement fort dans la vie
de votre discipline **page 48**

→ www.edimark.fr

Revue indexée dans la base internationale ICMJE



Novartis en Rhumatologie

Repousser les limites nous rapproche.

Chez Novartis une ambition nous anime : repousser les limites en rhumatologie.

C'est pourquoi nous collaborons avec l'ensemble des acteurs en rhumatologie. Notre objectif commun est d'aider le patient à se libérer du carcan de sa maladie et améliorer son quotidien et celui de ses proches.

 **NOVARTIS**

Éditeur : Edimark SAS

Siège social : 44, rue de Prony, CS 10107, 75017 Paris

Société détenue à 100% par la SAS PHILI@MEDICAL ÉDITIONS

Représentant légal et Directeur des publications :

Claudie Damour-Terrasson

Président et Directeur de la publication :

Claudie Damour-Terrasson

Rédacteur en chef : B. Combe

Rédacteurs en chef adjoints : J. Sibilia

D. Wendling

Comité de rédaction

X. Chevalier - B. Fautrel - P. Guggenbuhl - C. Hudry - B. Le Goff
S. Perrot - P. Richette - C. Richez - A. Saraux - T. Thomas

Conseillers scientifiques

B. Mazières (Toulouse) - P. Orcel (Paris)

Comité de lecture

Professeurs et docteurs : C. Bailly (Nogent-sur-Marne)

B. Bannwarth (Bordeaux) - F. Berenbaum (Paris)

A. Cantagrel (Toulouse) - I. Chary-Valckenaere (Vandœuvre-

lès-Nancy) - P. Claudépierre (Créteil) - V. Devauchelle (Brest)

M. Dougados (Paris) - L. Euller-Ziegler (Nice) - R.M. Flipo (Lille)

L. Gossec (Paris) - J.E. Gottenberg (Strasbourg)

P. Goupille (Tours) - C. Job-Deslandre (Paris)

P. Lafforgue (Marseille) - J.D. Laredo (Paris)

P. Le Goux (Boulogne-Billancourt) - E. Legrand (Angers)

D. Loeuille (Nancy) - C. Marcelli (Caen) - X. Mariette (Paris)

M. Marty (Créteil) - C. Miceli-Richard (Paris)

J. Morel (Montpellier) - T. Pham (Marseille) - P. Ravaud (Paris)

J. Roudier (Marseille) - C. Roux (Paris) - T. Schaefferbeke (Bordeaux)

M. Soubrier (Clermont-Ferrand) - J. Tebib (Lyon)

R. Trèves (Limoges) - O. Vittecoq (Rouen)

Fondateur : Alexandre Blondeau[†]

Rédaction - Infographie - Média

Directeur des rédactions : Magali Pelleau

Secrétaire général de rédaction : Laurence Ménardais

Premiers secrétaires de rédaction :

Anne-Claire Blanchet, Virginie Condamine

Rédacteurs-réviseurs : Sylvie Duverger, Philippe-André Lorin,
Isabelle Mora

Premier rédacteur graphiste : Dino Perrone

Rédacteurs graphistes : Stéphanie Dairain, Thibault Menguy,
Romain Meynier

Dessinateur de création : Maud Prunier

Dessinateurs d'exécution : Véronique Beuvignon, Florence Langlais

Infographiste multimédia : Christelle Ochin

Webmaster : Mouna Issaadi-Allem

Commercial

Directeur des opérations : Béatrice Malka-Tisserand

Directeur du développement commercial :

Sophia Huleux-Netchevitch

Directeur commercial : Chantal Géribi

Directeur d'unité : Jennifer Lévy-Benkemoun

Régie publicitaire et annonces professionnelles

Valérie Glatin - Tél. : 01 46 67 62 77

Abonnements

Responsable/responsable adjoint :

Badia Mansouri/Florence Lebreton

Tél. : 01 46 67 62 74/87 - Fax : 01 46 67 63 09



EDIMARK
PRESSE ÉDITION MEDIA



Tél. : 01 46 67 63 00

E-mail : contacts@edimark.fr

Site Internet : www.edimark.fr

© mai 1983 - EDIMARK SAS

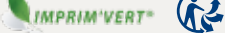Imprimé en France - Axiom Graphic SAS

95830 Cormeilles-en-Vexin

Dépôt légal : à parution.



10-32-3010



Adhérent au SPEPS

Revue indexée dans la base ICMJE

ÉDITORIAL 6

Pathologies de l'épaule : une journée nationale multidisciplinaire pour une meilleure prise en charge

Shoulder pathologies: a national multidisciplinary symposium for a better management

T. Thomas

ACTUALITÉS SUR LA PATHOLOGIE DE L'ÉPAULE 8

Coordination : Pr P. Goupille, Dr E. Noël, Pr T. Thomas

Arthrose de l'épaule chez le sujet de moins de 50 ans État des lieux en 2019 | 8

*Shoulder osteoarthritis in the patient under 50 years old
State of the art in 2019*

J. Berhouet, C. Agout, C. Spiry, L. Favard

Arthrose de l'épaule chez le sujet de moins de 50 ans Traitement médical et kinésithérapique | 14

*Shoulder osteoarthritis in patients under 50 years of age
Medical and physiotherapy treatment*

A.S. Amouzougan

Démembrement des raideurs de l'épaule | 18

Shoulders stiffness break up

E. Noël

Raideurs de l'épaule : prise en charge en kinésithérapie | 24

Rehabilitation of shoulder stiffness

A. Cyvoct

Épaule rhumatoïde : données médicales récentes | 34

Rheumatoid shoulder: review on recent data

T. Thomas

Épaule rhumatoïde : état des lieux 2019 sur le plan chirurgical | 38

Rheumatoid shoulder in 2019: current concepts

C. Lévigne

Les ruptures du grand pectoral | 43

Tears of pectoralis major

A. Walch, A. Godenèche

Chondrome de l'extrémité supérieure de l'humérus | 49

Enchondroma of the upper part of the humerus

J. Garret, T. Jalaguier, J. Borne

VOCABULAIRE 54

Chronos

J.J. Julaud

L'abonnement,
un engagement fort dans la vie
de votre discipline **page 48**

Les articles publiés dans *La Lettre du Rhumatologue* le sont sous la seule responsabilité de leurs auteurs.
Tous droits de traduction, d'adaptation et de reproduction par tous procédés réservés pour tous pays.

Un encart "Humira" (pp. 1-2) est piqué en surcouverture de ce numéro.

Pathologies de l'épaule : une journée nationale multidisciplinaire pour une meilleure prise en charge

Shoulder pathologies: a national multidisciplinary symposium for a better management



**Pr Thierry
Thomas**



Service de rhumatologie,
CHU de Saint-Étienne; Inserm U1059,
université de Lyon, Saint-Étienne.

*L'auteur déclare ne pas
avoir de liens d'intérêts
en relation avec l'article.*

Année après année, le GREP organise la Journée nationale sur les pathologies de l'épaule, avec une approche transversale et multidisciplinaire regroupant des experts rhumatologues, des chirurgiens orthopédistes, des médecins de médecine physique et de réadaptation, des kinésithérapeutes.

La XIX^e édition respecte tout autant que les précédentes cette règle éditoriale qui vous permet de lire, dans ce numéro de *La Lettre du Rhumatologue* prolongeant cette réunion scientifique, des articles ou des thèmes écrits à plusieurs mains pour vous donner des visions élargies et complémentaires de sujets aussi variés que l'omarthrose, l'épaule rhumatoïde, les raideurs d'épaule, ou des pathologies plus rares telles que les ruptures du grand pectoral ou les enchondromes de l'extrémité supérieure de l'humérus.

Vous pourrez découvrir dans ces mises au point des données scientifiques récentes, illustrées d'une iconographie riche qui vous permettra d'apprécier combien la prise en charge de ces pathologies de l'épaule reste un domaine vivant et évolutif au cœur de nos spécialités respectives, et particulièrement la rhumatologie.

Bonne lecture!

AVIS AUX LECTEURS

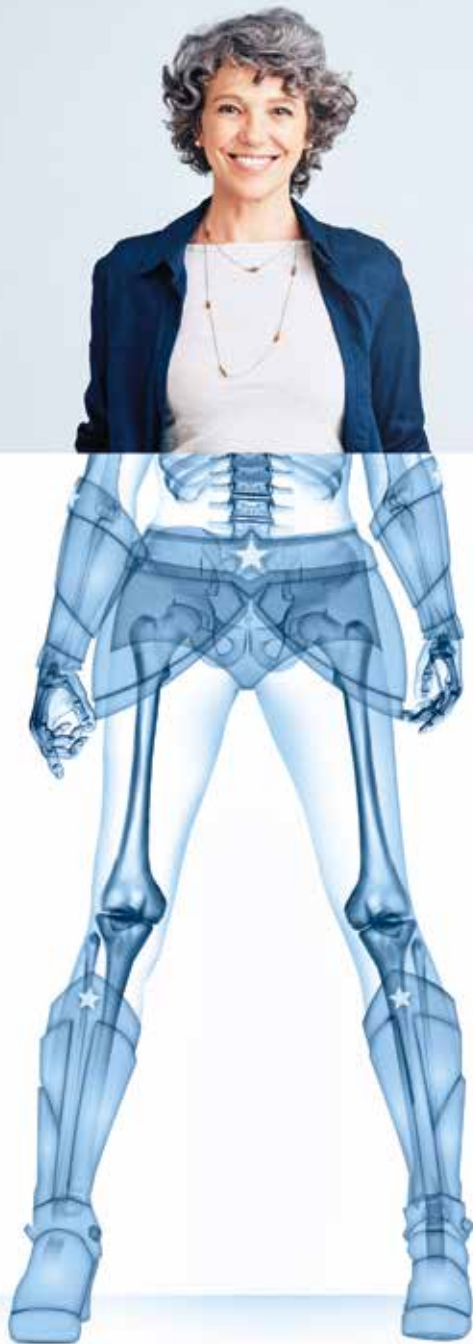Les revues Edimark sont publiées en toute indépendance et sous l'unique et entière responsabilité du directeur de la publication et du rédacteur en chef. Le comité de rédaction est composé d'une dizaine de praticiens (chercheurs, hospitaliers, universitaires et libéraux), installés partout en France, qui représentent, dans leur diversité (lieu et mode d'exercice, domaine de prédilection, âge, etc.), la pluralité de la discipline. L'équipe se réunit 2 ou 3 fois par an pour débattre des sujets et des auteurs à publier.

La qualité des textes est garantie par la sollicitation systématique d'une relecture scientifique en double aveugle, l'implication d'un service de rédaction-révision in situ et la validation des épreuves par les auteurs et les rédacteurs en chef.

Notre publication répond aux critères d'exigence de la presse :


- accréditation par la CPPAP (Commission paritaire des publications et agences de presse) réservée aux revues sur abonnements,
- adhésion au SPEPS (Syndicat de la presse et de l'édition des professions de santé),
- indexation dans la base de données internationale ICMJE (International Committee of Medical Journal Editors), partenariat avec le GRIO (Groupe de recherche et d'information sur les ostéoporoses) et lien privilégié avec le CRI (Club Rhumatismes et Inflammation),
- déclaration publique de liens d'intérêts demandée à nos auteurs,
- identification claire et transparente des espaces publicitaires et des publiédactionnels en marge des articles scientifiques.

NOUVEAU DOSAGE



Un **nouvel** équilibre

500 mg | 1000 UI
CALCIUM | VITAMINE D3



Orocal[®]

CALCIUM CHOLÉCALCIFÉROL

vitamine D3

500 mg | 1000 UI

Pour des os à toute épreuve



500 mg de calcium

Pour compléter les apports
alimentaires en limitant
le risque de surdosage



1000 UI de vitamine D

Pour optimiser
le statut vitaminique D



**1 comprimé par jour,
facile à prendre**

Pour favoriser l'adhésion
au traitement à long terme

Prévention et traitement de la carence en vitamine D et en calcium.

Apport supplémentaire de calcium et vitamine D, comme adjuvant aux traitements spécifiques de l'ostéoporose chez les patients à risque de carence en vitamine D et en calcium.

Remboursé par la sécurité sociale à 65 % et agréé aux collectivités.

Prix public TTC: 5,44 € (boîte de 30 comprimés) - Coût de traitement journalier: 0,18 € (hors honoraires de dispensation).
Médicament non soumis à prescription médicale.

Résumé des caractéristiques du produit Orocal[®] Vitamine D3 500 mg / 1000 UI en vigueur.

Pour une information complète, se reporter au RCP disponible sur la base de données publique des médicaments (<http://base-donnees-publique.medicaments.gouv.fr/>) ou en flashant ce QR code.

Arrow Génériques - 26 avenue Tony Garnier - 69007 Lyon - SAS au capital de 36 945 840,47 € - RCS Lyon 433 944 485



L'arthrose de l'épaule chez le sujet de moins de 50 ans État des lieux en 2019

*Shoulder osteoarthritis in the patient under 50 years old
State of the art in 2019*

J. Berhouet*, C. Agout*, C. Spiry*, L. Favard*



J. Berhouet

L'omarthrose est rare. Elle représente 3 % des pathologies arthrosiques, 5 % des épaules douloureuses. Elle concerne principalement le sujet âgé de plus de 60 ans. Cette faible prévalence s'explique par le fait que l'épaule est une articulation mobile, peu congruente, suspendue, non soumise aux contraintes mécaniques de la pesanteur. Le surmenage fonctionnel de l'épaule est péri-articulaire, exposant principalement aux pathologies de la coiffe des rotateurs, dont l'incidence est au contraire élevée, plutôt qu'à la dégénérescence cartilagineuse. L'omarthrose du sujet de moins de 50 ans est encore plus rare, ce qui lui confère des spécificités la différenciant de l'omarthrose du sujet âgé. Ses causes peuvent être étudiées en étiologies secondaires et primitives.

Spécificités de l'omarthrose du sujet de moins de 50 ans

Sur le plan épidémiologique, l'omarthrose du sujet jeune, avant 50 ans, concerne souvent des patients avec peu de comorbidités, ayant un niveau d'activité élevé, à forte demande fonctionnelle et haute exigence de résultats. Sur le plan physiopathologique, cette arthrose est dite "centrée" dans le plan frontal et se présente radiologiquement telle que l'avait décrite C.S. Neer [1] initialement, associant un pincement de l'interligne glénohuméral, une ostéophytose céphalique et une conservation de l'espace sous-acromial. L'omarthrose du sujet jeune est donc une arthrose à coiffe intacte.

Le caractère centré de la tête humérale dans le plan frontal ne signifie cependant pas que l'arthrose d'épaule du sujet de moins de 50 ans est forcément primitive. Elle est au contraire principalement d'étiologie secondaire. En outre, la tête humérale centrée dans le plan coronal peut être excentrée dans le plan horizontal, la coiffe des rotateurs restant continent par ailleurs. Ce dernier aspect, associé à une usure

asymétrique postérieure de la glène, sera alors fortement évocateur d'une étiologie primitive spécifique d'une omarthrose du sujet jeune, dite subluxante postérieure, identifiée initialement par G. Walch et al. [2] et dont la prise en charge thérapeutique reste controversée [3].

En plus de cette évaluation des rapports glénohuméraux dans les différents plans, l'analyse topographique de l'usure est importante, car l'omarthrose du jeune est fréquemment unipolaire, humérale ou glénoïdienne. Un traitement dit "à la carte", adapté à la localisation de l'atteinte cartilagineuse, pourra alors être proposé, en gardant à l'esprit que le pronostic fonctionnel dépend de la glène. C'est en effet sur ce versant que les lésions d'arthrose sont les plus difficiles à prendre en charge lorsqu'elles sont isolées. Si elles sont associées à une atteinte humérale, elles sont aussi responsables de résultats fonctionnels souvent plus mauvais et d'un taux de complications plus important [4].

Omarthrose secondaire du sujet de moins de 50 ans

Il s'agit du cadre nosologique d'omarthrose le plus fréquent avant 50 ans [5]. Il est dominé par les étiologies post-traumatiques et post-instabilités, liées aux pathologies elles-mêmes mais également à la iatrogénie de l'acte chirurgical pour les traiter. Il intègre aussi l'ensemble des pathologies dites rhumatologiques. À part, la dysplasie glénoïdienne est une étiologie secondaire spécifique qu'il faut savoir reconnaître.

Étiologie post-traumatique

Les atteintes glénohumérales dégénératives ne sont pas rares après les fractures complexes de l'extrémité supérieure de l'humérus (3 ou 4 fragments) ou

* Service d'orthopédie-traumatologie,
hôpital Trousseau, CHRU de Tours.

Points forts⁺⁺

- » L'omarthrose du sujet de moins de 50 ans est rare, souvent unipolaire, d'étiologie secondaire, à coiffe intacte.
- » Le defect glénoïdien, d'origine dysplasique ou post-instabilité, est l'un des *primum movens* de l'omarthrose secondaire du sujet jeune.
- » La chondrolyse glénohumérale post-arthroscopique est multifactorielle.
- » L'ostéonécrose est la cause biologique d'omarthrose secondaire la plus fréquente.
- » L'analyse tomodensitométrique de l'articulation glénohumérale dans le plan horizontal est primordiale pour distinguer l'omarthrose primitive subluxante postérieure de l'arthrose consécutive à une dysplasie glénoïdienne.
- » L'omarthrose subluxante postérieure associe excentration en arrière de la tête humérale et usure asymétrique postérieure de la glène.

Mots-clés

Dysplasie glénoïdienne
Ostéonécrose
Chondrolyse glénohumérale post-arthroscopique
Omarthrose subluxante postérieure

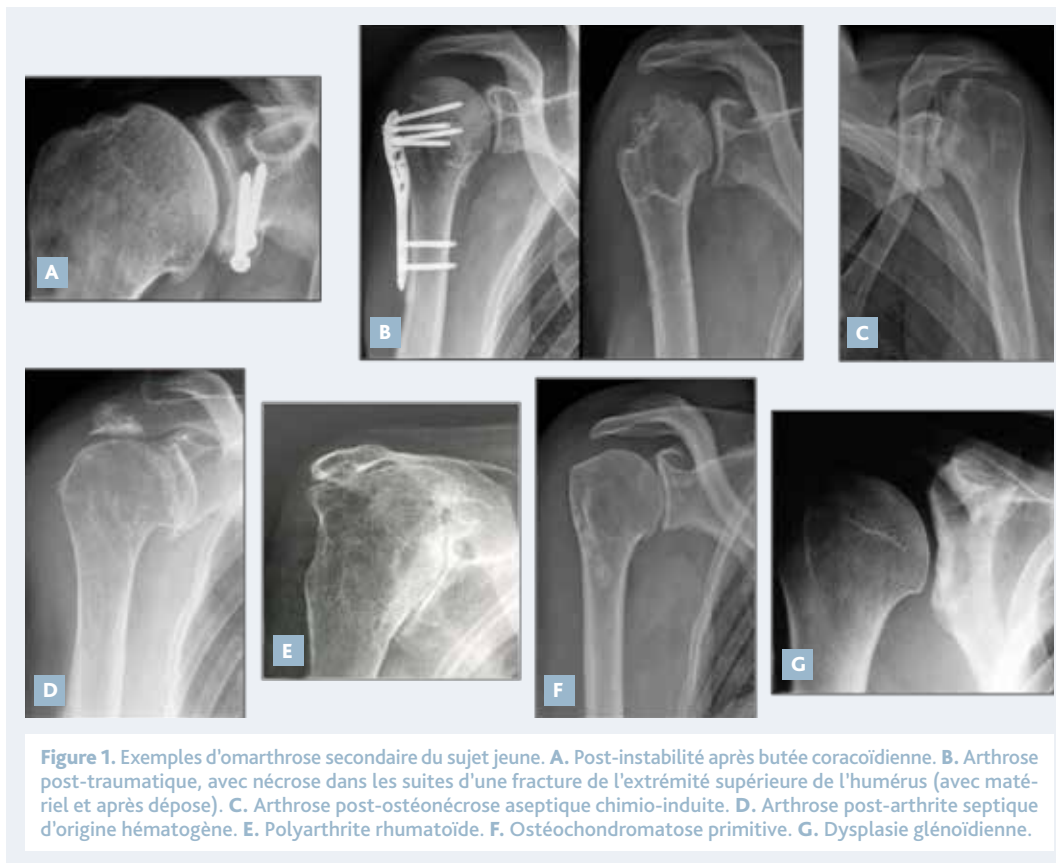


Figure 1. Exemples d'omarthrose secondaire du sujet jeune. **A.** Post-instabilité après butée coracoïdienne. **B.** Arthrose post-traumatique, avec nécrose dans les suites d'une fracture de l'extrémité supérieure de l'humérus (avec matériel et après dépose). **C.** Arthrose post-ostéonécrose aseptique chimio-induite. **D.** Arthrose post-arthrite septique d'origine hémotogène. **E.** Polyarthrite rhumatoïde. **F.** Ostéochondromatose primitive. **G.** Dysplasie glénoïdienne.

les fractures de glène, traitées orthopédiquement ou chirurgicalement par ostéosynthèse [6]. Cette évolution après traumatisme peut être causée par une perte de congruence articulaire, à la suite d'une absence ou d'un défaut de réduction initiale, ou la survenue secondaire d'une ostéonécrose de la tête humérale. Une origine iatrogène peut aussi être en cause, du fait d'erreurs techniques peropératoires et d'un défaut de positionnement du matériel d'ostéosynthèse lors de la chirurgie (figure 1).

Parmi les autres causes traumatiques iatrogènes, la lésion cartilagineuse mécanique glénoïdienne ou humérale lors de la manipulation d'instruments ou d'implants arthroscopiques, ainsi que la lésion thermique par utilisation d'une sonde d'électrocoagulation ou de radiofréquence ont été incriminées pour expliquer des cas de chondrolyse glénohumérale rapidement évolutive et irréversible après arthroscopie chez de jeunes patients [7].

Étiologie post-instabilité

La survenue d'une arthrose après instabilité de l'épaule a été rapportée pour la première fois par C.S. Neer et al. en 1982 [8]. Un peu plus tard, R.L. Samilson et V. Prieto [9] définissaient le terme de "dislocation arthropathy", après avoir étudié une série de 74 patients présentant une arthrose apparue à la suite d'une instabilité. Ils avaient d'ailleurs observé que les lésions arthrosiques étaient d'autant plus sévères que la direction du premier épisode de luxation était postérieure et que celui-ci survenait tardivement. Le nombre de récurrences luxantes n'était en revanche pas un facteur pronostique d'arthrose ni de sa sévérité. D'autres facteurs de risque d'arthrose post-instabilité ont ensuite été identifiés par L. Hovelius et M. Saeboe [10], après avoir suivi en prospectif sur 25 ans 223 épaules ayant présenté une première luxation. Y figuraient l'âge de première

Highlights

- » Shoulder arthritis in patients < 50 years is rare, often involves only one side, of secondary etiology, with intact rotator cuff.
- » Glenoid defect, whether of dysplastic origin or post-instability, is one of the main factor of secondary shoulder arthritis in young patients.
- » Postarthroscopic glenohumeral chondrolysis is multifactorial.
- » Osteonecrosis is the main biologic etiology of osteoarthritis.
- » CT-analysis of the glenohumeral joint in the horizontal plane is crucial to differentiate glenohumeral primary arthritis with posterior humeral subluxation from osteoarthritis secondary to glenoid dysplasia.
- » Glenohumeral arthritis with posterior humeral subluxation associates posterior eccentrication of the humeral head and posterior asymmetric wear of the glenoid.

Keywords

Glenoid dysplasia
Osteonecrosis
Postarthroscopic glenohumeral chondrolysis
Posterior static humeral subluxation in primary osteoarthritis

luxation supérieur à 25 ans, les sports à haute énergie et l'éthylisme chronique. Dans la même étude, parmi les épaules n'ayant pas récidivé après un premier épisode, 18 % évoluaient vers une arthrose modérée à sévère. Parmi les épaules ayant récidivé de leur luxation initiale, 39 % de celles traitées orthopédiquement développaient une arthrose contre 26 % de celles traitées chirurgicalement. F. Buscayret et al. [11], à partir d'une série de 570 patients, ajoutaient pour autres facteurs de risque arthrosique le délai important entre luxation et prise en charge chirurgicale, les lésions de coiffe associées, les lésions de passage humérales et glénoïdiennes.

Une origine iatrogène post-instabilité, avec chondrolyse glénohumérale rapide, a également été rapportée après chirurgie de stabilisation arthroscopique dite de capsulorrhaphie ou de retente capsulaire. Les causes seraient multiples : defects cartilagineux directs lors de la manipulation des implants, défaut de leur positionnement alors agressif pour le cartilage, brûlures tissulaires par sonde d'électrocoagulation, comme rapporté précédemment. Une tension excessive lors de la plicature capsulaire antérieure, appliquant un effet de contracture en rotation interne, pourrait aussi être responsable d'une érosion glénoïdienne postérieure rapide, par augmentation des contraintes intra-articulaires en compression [12].

Étiologie rhumatismale

L'ostéonécrose aseptique de la tête humérale est probablement désormais la pathologie rhumatismale la plus fréquemment responsable d'une omarthrose avant l'âge de 50 ans. Ses causes restent multiples : drépanocytose et autres hémopathies, traumatisme hyperbare des plongeurs, éthylisme chronique, anomalies complexes du métabolisme lipidique, infection VIH, maladie de Gaucher, etc. Elles restent néanmoins dominées par la iatrogénie des chimiothérapies ou des corticothérapies de longue durée, cette dernière cause ayant été décrite initialement par R.L. Cruess en 1976 [13]. Le mécanisme retenu serait celui d'une augmentation de la densité graisseuse de l'os, conduisant à une hyperpression intraspongieuse à l'origine d'une diminution de la perfusion osseuse, puis à une apoptose cellulaire avec diminution de la densité en eau du microenvironnement et développement, finalement, de microfractures de fatigue. À la différence de la hanche, le tableau clinique est souvent trompeur, l'épaule ne fonctionnant pas en charge. Le patient

peut rester très longtemps asymptomatique bien que des modifications chondrales soient constituées, et ne consulter qu'au stade de collapsus céphalique alors très douloureux (figure 1, p. 9).

L'origine rhumatismale inflammatoire, de type polyarthrite rhumatoïde, est de plus en plus rare grâce au développement et à l'efficacité des biothérapies ces dernières années (figure 1, p. 9).

L'ostéochondromatose primitive, pathologie métaplasique de la synoviale, reste une cause rarement rencontrée d'omarthrose du sujet jeune (figure 1, p. 9).

Dysplasie glénoïdienne

La dysplasie glénoïdienne est définie par une anomalie de développement de la scapula, caractérisée par un déficit osseux de la partie postéro-inférieure de la glène et du col de la scapula adjacent [14] (figure 1, p. 9). Elle a probablement été sous-diagnostiquée avant le développement de l'imagerie en coupes. Le déficit osseux glénoïdien décrit est compensé par une hypertrophie du cartilage ainsi que du labrum postérieur, permettant à la tête humérale de rester centrée dans le plan horizontal. L'instabilité postérieure par insuffisance du bourrelet en arrière ainsi que des lésions ostéochondrales alors engendrées à ce niveau pourraient expliquer le développement de l'omarthrose secondaire chez de jeunes patients avant l'âge de 50 ans. Cette arthrose sur dysplasie est à bien distinguer de l'arthrose subluxante postérieure primitive, pour laquelle la tête humérale est excentrée par rapport à la glène dans le plan horizontal. Il est finalement intéressant de constater que la perte de substance glénoïdienne, qu'elle soit d'origine dysplasique ou post-instabilité (lésion de passage), constitue un élément clé de la survenue de l'arthrose du sujet de moins de 50 ans.

Autres étiologies secondaires

Une dégradation arthrosique peut survenir dans les suites d'une infection de l'articulation glénohumérale. Il faut savoir l'évoquer en cas de douleurs d'épaule avec modifications radiographiques différées de plusieurs mois par rapport à l'épisode infectieux initial. Sur le plan physiopathologique, c'est la réponse des défenses immunitaires à l'infection qui serait chondrotoxique, par la libération de différentes enzymes, molécules oxydatives ou cytokines, issues notamment de la dégradation bactérienne [15].

Des arthroses développées plusieurs mois après l'administration intra-articulaire de molécules anesthésiques ont aussi été rapportées, se rapprochant des chondrolyses observées après arthroscopie décrites précédemment [16]. Ce sont les injections de bupivacaïne, en continu ou en dose unique, qui ont été incriminées, avec un effet chondrotoxique direct démontré in vitro et in vivo [17].

Omarthrose primitive du sujet de moins de 50 ans : l'omarthrose subluxeuse postérieure, une entité particulière

Définition

L'omarthrose subluxeuse postérieure, mise en évidence par G. Walch et al. en 1998 [2], correspond à une arthrose glénohumérale primitive à coiffe saine principalement du sujet jeune. Elle associe spécifiquement une subluxeuse humérale postérieure de la tête humérale et une usure asymétrique postérieure de la glène. Elle correspond ainsi au groupe B dans la classification des arthroses primitives proposée par G. Walch et al. [18] (figure 2), divisée en 2 types selon l'importance de l'usure asymétrique, modérée (B1) ou sévère avec glène biconcave (B2). Cette arthrose subluxeuse postérieure est relativement fréquente puisqu'elle représente environ 40 % des omarthroses primitives.

Physiopathologie

Alors que C.S. Neer [1] retenait que le glissement de la tête humérale était secondaire à l'usure glénoïdienne, pour G. Walch et al. [19], c'est la subluxeuse humérale postérieure qui serait la cause première de l'érosion glénoïdienne. Il retrouvait d'ailleurs pour argument une rétroversion glénoïdienne excessive ($> 15^\circ$) comme étant finalement la seule explication à la subluxeuse dite statique de la tête humérale. Cette dernière serait donc indépendante de l'usure glénoïdienne. Elle serait également indépendante de la torsion ou rétroversion humérale, et des lésions de la coiffe des rotateurs, celle-ci étant saine dans l'omarthrose subluxeuse postérieure, avec une tête humérale encore une fois centrée dans le plan frontal radiologiquement. Une hypothèse récente de glène dite B0 a été émise par P. Domos et al. [20]. Il s'agirait d'une glène qui prédisposerait au développement de l'omarthrose

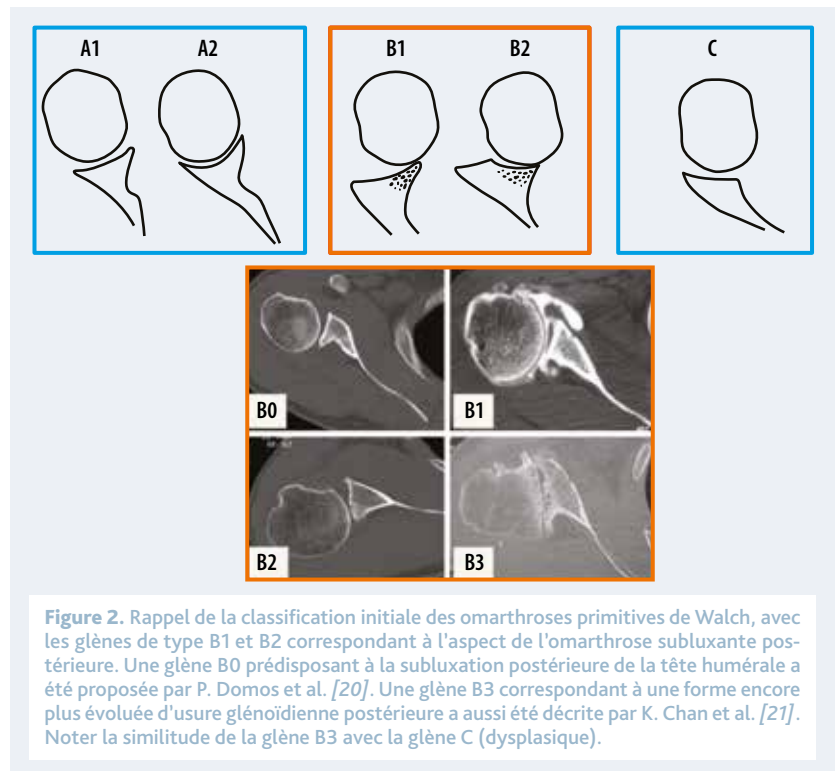


Figure 2. Rappel de la classification initiale des omarthroses primitives de Walch, avec les glènes de type B1 et B2 correspondant à l'aspect de l'omarthrose subluxeuse postérieure. Une glène B0 prédisposant à la subluxeuse postérieure de la tête humérale a été proposée par P. Domos et al. [20]. Une glène B3 correspondant à une forme encore plus évoluée d'usure glénoïdienne postérieure a aussi été décrite par K. Chan et al. [21]. Noter la similitude de la glène B3 avec la glène C (dysplasique).

subluxeuse. Elle serait le résultat de conditions locales qui conduiraient à une augmentation de contraintes glénohumérales postérieures et ainsi à une majoration progressive de la rétroversion glénoïdienne. Parmi ces conditions, les rapports scapulothoraciques, la contracture ou tension capsulaire, les déséquilibres musculaires, une gestuelle particulière du patient ont été évoqués. On passerait alors d'une théorie statique avec la glène B1, à rétroversion augmentée de façon constitutionnelle, à une théorie dynamique avec la glène B0, dont la rétroversion évoluerait et deviendrait en quelque sorte pathogène selon son environnement (figure 2).

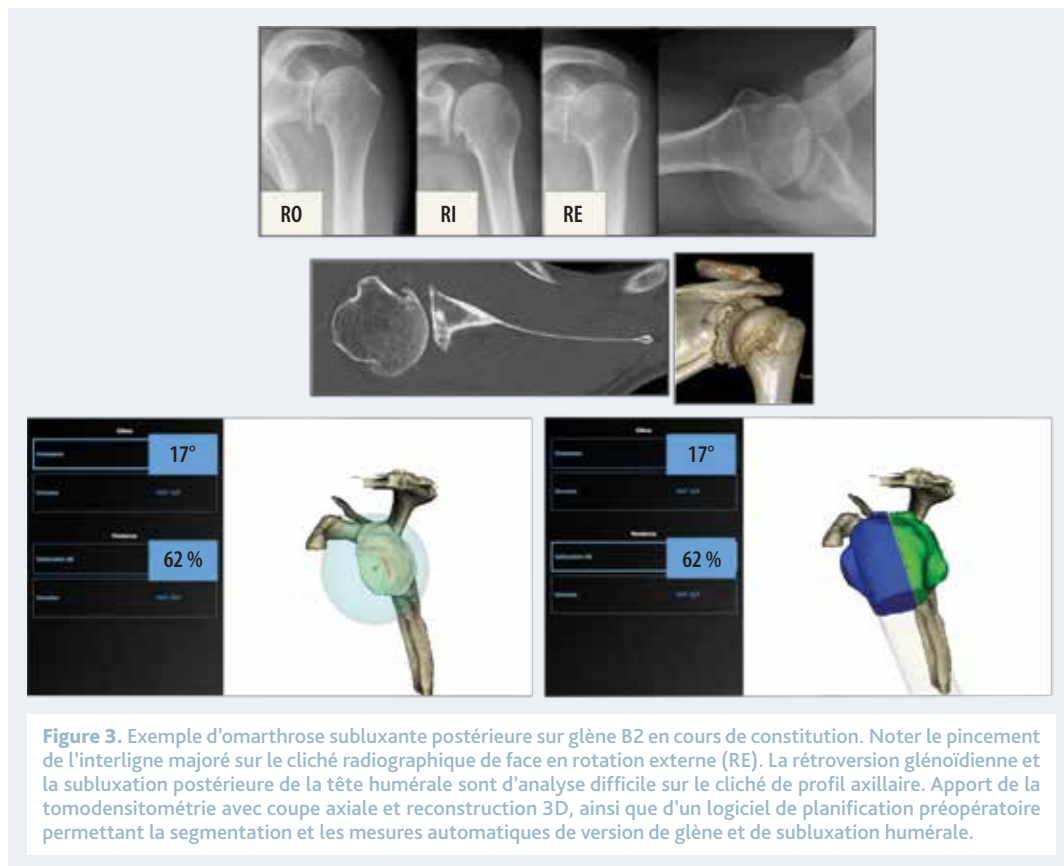
Concernant l'usure glénoïdienne asymétrique postérieure, celle-ci est bien la conséquence de la subluxeuse humérale postérieure. La tête humérale appuyant en arrière, elle conduit à un excès de contraintes localisé sur le rebord postérieur de la glène, aboutissant à une usure. Celle-ci se majore d'ailleurs avec le temps, passant d'un stade B1, B2, voire B3 récemment décrit [21], chez des patients d'âge moyen croissant. S'installe ensuite un cercle vicieux entre subluxeuse de la tête humérale, responsable de l'usure, et déformation de la glène, au niveau de laquelle les contraintes localisées en hyperpression majorent l'érosion postérieure et aggravent la déformation.

Références bibliographiques

1. Neer CS, 2nd. Replacement arthroplasty for glenohumeral osteoarthritis. *J Bone Joint Surg Am* 1974;56(1):1-13.
2. Walch G et al. Primary glenohumeral osteoarthritis: clinical and radiographic classification. *The Aequalis Group. Acta Orthop Belg* 1998;64 (Suppl. 2):46-52.
3. Mizuno N et al. Reverse total shoulder arthroplasty for primary glenohumeral osteoarthritis in patients with a biconcave glenoid. *J Bone Joint Surg Am* 2013;95(14):1297-304.
4. Hettrich CM et al. Preoperative factors associated with improvements in shoulder function after humeral hemiarthroplasty. *J Bone Joint Surg Am* 2004;86(7):1446-51.
5. Saltzman BM et al. Glenohumeral osteoarthritis in the young patient. *J Am Acad Orthop Surg* 2018;26(17):e361-e70.
6. Jost B et al. Locking plate fixation of fractures of the proximal humerus: analysis of complications, revision strategies and outcome. *J Shoulder Elbow Surg* 2013;22(4):542-9.
7. Good CR et al. Effect of radiofrequency energy on glenohumeral fluid temperature during shoulder arthroscopy. *J Bone Joint Surg Am* 2009;91(2):429-34.
8. Neer CS 2nd et al. Recent experience in total shoulder replacement. *J Bone Joint Surg Am* 1982;64(3):319-37.
9. Samilson RL, Prieto V. Dislocation arthropathy of the shoulder. *J Bone Joint Surg Am* 1983;65(4):456-60.

 Retrouvez l'intégralité des références bibliographiques sur www.edimark.fr

J. Berhouet, C. Agout, C. Spiry et L. Favard déclarent ne pas avoir de liens d'intérêts en relation avec l'article.



Présentation clinique et radiographique

La présentation clinique la plus commune est celle d'une épaule douloureuse et enraidie, s'étant installée progressivement chez un patient âgé. C'est l'imagerie en coupes dans le plan axial qui permettra d'en faire le diagnostic, la radiographie montrant les signes habituels d'une omarthrose centrée dans le plan frontal. Il est cependant important de faire un bilan radiographique complet et rigoureux, avec des incidences de face en 3 rotations, car une rupture du cintre omohuméral sur l'une des rotations ou une perte de l'enfilement de l'interligne articulaire glénohuméral peuvent être des signes évocateurs d'une subluxation postérieure, et aider au diagnostic chez des patients plus jeunes, présentant une épaule hyperalgique de survenue relativement rapide et avec encore peu de signes d'arthrose à l'imagerie. Un profil axillaire est aussi utile pour détecter la subluxation humérale. Une évolution radiographique rapide sera finalement plus souvent évocatrice du diagnostic que la présentation clinique du patient. Le scanner, pour l'analyse bidimensionnelle des rapports glénohuméraux dans le plan horizontal et la possibilité de reconstructions tri-

dimensionnelles, reste l'examen complémentaire de référence. Ces acquisitions pourront aussi servir à la planification préopératoire prothétique grâce au développement récent de logiciels spécifiques. Les mesures de rétroversion glénoïdienne et de subluxation de la tête humérale seront les critères diagnostiques validés d'une omarthrose subluxante postérieure (figure 3).

Conclusion

L'omarthrose du sujet jeune répond à plusieurs étiologies, principalement secondaires sur séquelles traumatiques ou d'instabilité, et sur nécroses. La survenue rapide d'une épaule douloureuse chez un patient jeune avec une radiographie subnormale devra faire évoquer 2 étiologies particulières : la chondrolyse glénohumérale post-arthroscopique en cas de chirurgie récente, et l'omarthrose primitive subluxante postérieure. Cette dernière est à différencier de l'arthrose sur dysplasie glénoïdienne. Son diagnostic est confirmé par l'imagerie en coupes retrouvant une excentration de la tête humérale dans le plan horizontal. ■

IDACIO® POUR COMBATTRE MA MALADIE

FRESENIUS KABI POUR M'ACCOMPAGNER AU QUOTIDIEN

Idacio[®]
adalimumab

**FRESENIUS
KABI**

caring for life^{*}
^{*} prendre soin de la vie

IDACIO[®], 40 mg, solution injectable. **Polyarthrite rhumatoïde** : IDACIO[®] en association au méthotrexate est indiqué pour : • le traitement de la polyarthrite rhumatoïde modérément à sévèrement active de l'adulte lorsque la réponse aux traitements de fond, y compris le méthotrexate, est inadéquate • le traitement de la polyarthrite rhumatoïde sévère, active et évolutive chez les adultes non précédemment traités par le méthotrexate. IDACIO[®] peut être donné en monothérapie en cas d'intolérance au méthotrexate ou lorsque la poursuite du traitement avec le méthotrexate est inadaptée. Il a été montré que l'adalimumab ralentit la progression des dommages structuraux articulaires mesurés par radiographie et améliore les capacités fonctionnelles lorsqu'il est administré en association au méthotrexate. **Arthrite juvénile idiopathique** : *Arthrite juvénile idiopathique polyarticulaire* : IDACIO[®] en association au méthotrexate est indiqué pour le traitement de l'arthrite juvénile idiopathique polyarticulaire évolutive chez les patients à partir de 2 ans en cas de réponse insuffisante à un ou plusieurs traitements de fond. IDACIO[®] peut être administré en monothérapie en cas d'intolérance au méthotrexate ou lorsque la poursuite du traitement par le méthotrexate est inadaptée (voir rubrique 5.1 du RCP). L'adalimumab n'a pas été étudié chez les patients de moins de 2 ans. **Arthrite liée à l'enthésite** : IDACIO[®] est indiqué pour le traitement de l'arthrite active liée à l'enthésite chez les patients à partir de 6 ans en cas de réponse insuffisante ou d'intolérance au traitement conventionnel (pour l'efficacité en monothérapie, voir rubrique 5.1 du RCP). **Spondyloarthrite axiale** : *Spondyloarthrite ankylosante (SA)* : IDACIO[®] est indiqué pour le traitement de la spondyloarthrite ankylosante sévère et active chez l'adulte ayant eu une réponse inadéquate au traitement conventionnel. *Spondyloarthrite axiale sans signes radiographiques de SA* : IDACIO[®] est indiqué dans le traitement de la spondyloarthrite axiale sévère sans signes radiographiques de SA, mais avec des signes objectifs d'inflammation à l'IRM et/ou un taux élevé de CRP chez les adultes ayant eu une réponse inadéquate ou une intolérance aux anti-inflammatoires non stéroïdiens. **Rhumatisme psoriasique** : IDACIO[®] est indiqué pour le traitement du rhumatisme psoriasique actif et évolutif chez l'adulte lorsque la réponse à un traitement de fond antérieur a été inadéquate. Il a été montré que l'adalimumab ralentit la progression des dommages structuraux articulaires périphériques tels que mesurés par radiographie, chez les patients ayant des formes polyarticulaires symétriques de la maladie (voir rubrique 5.1 du RCP) et améliore les capacités fonctionnelles. **Psoriasis** : IDACIO[®] est indiqué dans le traitement du psoriasis en plaques, modéré à sévère, chez les patients adultes qui nécessitent un traitement systémique. **Psoriasis en plaques de l'enfant et l'adolescent** : IDACIO[®] est indiqué dans le traitement du psoriasis en plaques chronique sévère chez les enfants à partir de 4 ans et les adolescents en cas de réponse insuffisante à un traitement topique et aux photothérapies ou lorsque ces traitements sont inappropriés. **Hidrosadénite suppurée (HS)** : IDACIO[®] est indiqué dans le traitement de l'hidrosadénite suppurée (maladie de Verneuil) active, modérée à sévère, chez les adultes et les adolescents à partir de 12 ans en cas de réponse insuffisante au traitement systémique conventionnel de l'HS. **Maladie de Crohn** : IDACIO[®] est indiqué dans le traitement de la maladie de Crohn active modérée à sévère, chez les patients adultes qui n'ont pas répondu malgré un traitement approprié et bien conduit par un corticoïde et/ou un immunosuppresseur ; ou chez lesquels ce traitement est contre-indiqué ou mal toléré. **Maladie de Crohn chez l'enfant et l'adolescent** : IDACIO[®] est indiqué dans le traitement de la maladie de Crohn active modérée à sévère, chez les enfants et les adolescents à partir de 6 ans, qui n'ont pas répondu à un traitement conventionnel comprenant un traitement nutritionnel de première intention et un corticoïde et/ou un immunomodulateur, ou chez lesquels ces traitements sont mal tolérés ou contre-indiqués. **Rectocolite hémorragique** : IDACIO[®] est indiqué dans le traitement de la rectocolite hémorragique active, modérée à sévère, chez les patients adultes ayant eu une réponse inadéquate au traitement conventionnel, comprenant les corticoïdes et la 6-mercaptopurine (6-MP) ou l'azathioprine (AZA), ou chez lesquels ce traitement est contre-indiqué ou mal toléré. **Uvéïte** : IDACIO[®] est indiqué dans le traitement de l'uvéïte non infectieuse, intermédiaire, postérieure et de la panuvéïte chez les patients adultes ayant eu une réponse insuffisante à la corticothérapie, chez les patients nécessitant une épargne cortisonique, ou chez lesquels la corticothérapie est inappropriée. **Uvéïte chez l'enfant et l'adolescent** : IDACIO[®] est indiqué dans le traitement de l'uvéïte antérieure chronique non infectieuse chez les enfants et les adolescents à partir de 2 ans en cas de réponse insuffisante ou d'intolérance au traitement conventionnel ou pour lesquels un traitement conventionnel est inapproprié.

▼ Ce médicament fait l'objet d'une surveillance supplémentaire qui permettra l'identification rapide de nouvelles informations relatives à la sécurité.

Pour plus d'information sur IDACIO[®], consulter le RCP sur le site internet de l'EMA : <http://www.ema.europa.eu>

Conditions de prescription et de délivrance : Liste I - Uniquement sur ordonnance. Médicament soumis à prescription initiale hospitalière.

Prescription réservée aux spécialistes en rhumatologie, en pédiatrie, en médecine interne, en gastroentérologie et hépatologie, en dermatologie ou en ophtalmologie. Agréés aux collectivités. Remboursés par la Sécurité Sociale à 65%. Pour les informations sur la stratégie thérapeutique d'IDACIO[®], consulter l'avis de la Commission de la Transparence sur le site internet de la HAS : <https://www.has-sante.fr/>

Médicament d'exception : prescription sur une ordonnance de médicament d'exception en conformité avec la FIT.

Arthrose de l'épaule chez le sujet de moins de 50 ans Traitement médical et kinésithérapique

*Shoulder osteoarthritis in patients under 50 years of age
Medical and physiotherapy treatment*

A.S. Amouzougan*



La prise en charge médicale de l'arthrose de l'épaule ou omarthrose installée avant l'âge de 50 ans constitue un défi médical. Si, dans la littérature, la plupart des études sont chirurgicales, il n'existe aucune étude clinique portant sur le traitement médical spécifiquement chez les adultes jeunes souffrant d'omarthrose. Il faut rappeler que l'épaule ne fait pas partie des 3 ou 4 premiers sites articulaires affectés par l'arthrose. De plus, le diagnostic d'omarthrose avant l'âge de 50 ans est beaucoup moins fréquent que chez les personnes plus âgées. Les données actuelles montrent une différence en termes de survie de la prothèse d'épaule moins favorable chez les patients de moins de 50 ans comparativement à ceux bien plus âgés avec seulement deux tiers de survie à 10 ans [1]. Ainsi, le traitement médical pharmacologique a une place importante en première intention et la prise en charge par kinésithérapie peut être justifiée surtout en présence de raideur articulaire, qui s'installe rapidement à la suite de la douleur.

Physiopathologie et nouvelle classification de l'arthrose

L'arthrose est une maladie du cartilage et de l'os sous-chondral avec une participation de la membrane synoviale, siège d'une inflammation cytokinique, visible à l'imagerie par résonance magnétique. Le mécanisme physiopathologique intime de l'arthrose est de plus en plus étudié et mieux connu. D'ores et déjà, on peut distinguer 3 types d'arthrose [2].

➤ L'arthrose post-traumatique, rencontrée chez les patients de moins de 45 ans. Il existe en effet un lien entre les traumatismes survenus dans la jeunesse et l'apparition de l'arthrose 20 à 30 ans plus tard.

De même, la prévalence des lésions cartilagineuses asymptomatiques en arthroscopie de l'épaule chez les athlètes (sport avec armer de l'épaule) et dans les ruptures de la coiffe des rotateurs varie de 5 à 17 % [3].

➤ L'arthrose métabolique, plus fréquente chez les sujets en surpoids ou obèses. Elle affecte fréquemment les mains et traduit la combinaison des effets du stress mécanique et de facteurs métaboliques.

➤ L'arthrose liée au vieillissement traduit l'association du processus de sénescence cellulaire avec la modification du profil cytokinique en faveur de cytokines pro-inflammatoires, association potentiellement délétère pour le cartilage.

Prévalence de l'arthrose de l'épaule

Au Royaume-Uni, 14 % des patients consultant leur médecin traitant le font pour des douleurs de l'épaule, et l'omarthrose en est la cause dans 2 à 5 % des cas [4, 5]. Plus récemment, la prévalence de l'omarthrose a été également évaluée à 5 % (figure 1) dans la population coréenne [6].

Rappels cliniques et radiographiques

Rappels cliniques

L'interrogatoire va recueillir des informations sur la douleur, son horaire mécanique, sur la raideur et la durée de dérouillage matinal qui doit être de moins d'une demi-heure. La douleur est présente lors des mouvements avec parfois une sensation de corps

* Service de rhumatologie, CHU de Saint-Étienne.

Points forts⁺⁺

- » La survie à 10 ans de l'arthroplastie de l'épaule pour omarthrose survenue avant l'âge de 50 ans est moins bonne comparativement à celle des patients plus âgés.
- » Le traitement médical a donc toute sa place dans le traitement de l'omarthrose chez ces patients jeunes. Il comporte l'utilisation d'antalgiques, d'AINS et des injections intra-articulaires de corticostéroïdes, voire d'acide hyaluronique.
- » La kinésithérapie en combinaison avec le traitement médicamenteux permet d'optimiser la stratégie non chirurgicale avec pour objectifs la diminution de la douleur et l'amélioration de la mobilité articulaire.

Mots-clés

Omarthrose
Adultes jeunes
Traitement médical
Kinésithérapie

étranger intra-articulaire. La latéralité, les activités professionnelles ou les loisirs et leur intensité vont aider à appréhender le retentissement fonctionnel et une altération de la qualité de vie lorsqu'elle existe. Bien sûr, il est important de prendre en compte l'existence d'antécédents traumatiques ou chirurgicaux, d'arthrite septique, de rhumatisme inflammatoire chronique, d'ostéonécrose aseptique de la tête humérale, toute pathologie ou agression susceptible d'entraîner des lésions ostéoarticulaires irréversibles de l'articulation glénohumérale, et de prêter attention à un contexte de polyarthrose. Cette dernière a été relevée dans un tiers des cas de la série historique de C.S. Neer [7].

L'examen physique, incontournable, va s'attacher à rechercher une amyotrophie de l'épaule, un gonflement de l'articulation, des craquements à la mobilisation, des limitations des amplitudes, mais également la reproduction de la douleur par les mouvements de translation antéropostérieure de la tête humérale. Une atteinte bilatérale n'est pas à exclure. L'examen du rachis cervical est essentiel pour exclure les douleurs d'origine cervicale. Dans les situations complexes, un test anesthésique ou "xylo-test" par injection intra-articulaire d'anesthésiant peut être utile pour mieux localiser les plaintes du patient.

Rappels radiographiques

L'incidence de face est utilement complétée par l'incidence axillaire pour identifier les pincements non visibles sur l'incidence de face [8]. Le diagnostic de l'omarthrose est retenu [9], soit à partir du grade ≥ 2 sur une échelle de 0 à 4 selon la classification de Kellgren-Lawrence modifiée, soit en présence de douleur d'origine glénohumérale suivant la classification de Samilson-Prieto gradée de 0 (sévérité nulle) à 4, quel que soit le grade de 0 à 3 (tableau, p. 16).

Traitement médical

Prévention

Quelques conseils simples trouvent leur place ici. Il s'agit d'éviter les traumatismes de l'épaule,

de s'échauffer avant de commencer les exercices physiques ou sportifs, d'adapter le niveau d'activité physique et de loisirs. Lutter contre l'obésité pourrait aussi faire partie de ces propositions en se basant uniquement sur la physiopathologie de l'arthrose avec les perturbations cytokiniques identifiées dans l'arthrose métabolique. Il n'y a cependant pas d'étude clinique appuyant cette proposition.

Traitements pharmacologiques

La prise en charge pharmacologique comporte l'utilisation des antalgiques, notamment le paracétamol à la posologie de 3 à 4 g/j, et le cas échéant, de manière limitée dans le temps, des opioïdes faibles. Le recours aux anti-inflammatoires non stéroïdiens (AINS) en combinaison avec un antalgique pur permet d'optimiser le traitement symptomatique [10]. Les règles classiques d'utilisation des AINS doivent être respectées, avec de préférence des cures courtes renouvelables en cas de crises douloureuses, et la prise en compte des comorbidités des patients telles que le risque accru de toxicité digestive, hépatique, rénale et également cardiovasculaire.

Highlights

- » The 10-year survival of shoulder arthroplasty for omarthrosis occurring before the age of 50 is poorer compared to that of older patients.
- » Medical treatment has therefore a significant role to play in omarthrosis management in these young patients. It involves the use of analgesics, NSAIDs and intra-articular injections of corticosteroids or even hyaluronic acid.
- » Physiotherapy in combination with drug therapy optimizes the non-surgical strategy with the objectives of reducing pain and improving joint mobility.

Keywords

Omarthrosis
Young adults
Medical treatment
Physiotherapy

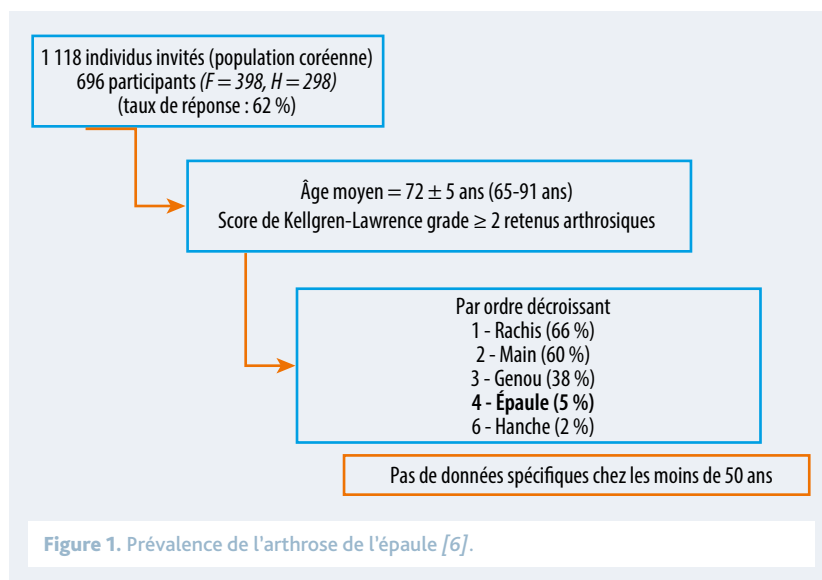


Tableau. Classification radiographique de Samilson-Prieto.

Grade	Sévérité	Caractéristique
0	Nulle	Aucune
I	Minime	Ostéophyte de moins de 3 mm sur la tête humérale
II	Modérée	Ostéophyte de 3 à 7 mm sur la tête humérale ou sur la glène
III	Sévère	Ostéophyte de plus de 8 mm ± pincement de l'interligne articulaire

→ Variabilité interobservateur faible.

→ Diagnostic d'omarthrose en cas de plaintes douloureuses.

Injections intra-articulaires

Elles seront réalisées de préférence sous guidage échographique pour la précision du geste et la garantie d'une injection intra-articulaire. Les injections intra-articulaires de corticostéroïdes ont leur place dans les formes rebelles au traitement symptomatique à effet systémique. Leur effet antalgique et/ou anti-inflammatoire local est de courte durée et l'injection peut être renouvelée dans les 6 à 12 mois. Il existe des données sur l'effet symptomatique des injections intra-articulaires d'acide hyaluronique [11], dont l'effet antalgique paraît plus durable que celui des corticostéroïdes. La viscosupplémentation peut alors comporter 3 à 5 injections à raison d'une par semaine avec une bonne tolérance. Dans la revue systématique de la littérature de S. Colen et al. publiée en 2014 [12], si l'efficacité des injections d'acide hyaluronique sur la douleur apparaissait moins rapide que celle des injections intra-articulaires de corticostéroïdes, elle était plus durable, mais l'amélioration ne dépassait pas 6,4 sur une échelle de 100 mm à l'EVA et surtout, au terme du suivi, à 26 semaines, il n'y avait pas de différence significa-

tive en matière d'efficacité entre l'acide hyaluronique et l'injection du placebo.

D'autres moyens thérapeutiques pourraient être intéressants. Mais à ce jour, il n'existe pas de données dans la littérature sur l'injection de plasma riche en plaquettes dans cette indication, et bien que l'utilisation de cellules souches ayant la capacité de se différencier en différentes cellules, notamment cartilagineuses, paraisse séduisante, une seule étude non contrôlée est disponible. Elle a utilisé en injection dans une population souffrant d'omarthrose ou de tendinopathie de la coiffe des rotateurs, des cellules souches issues de prélèvements de la moelle osseuse à la crête iliaque mélangées à du plasma riche en plaquettes obtenu à partir du sang périphérique. Il n'y avait pas de données valides sur l'efficacité de la procédure, mais des données témoignant de la tolérance à court terme. On ne saurait recommander cette stratégie actuellement, et des données de tolérance à long terme semblent bien nécessaires.

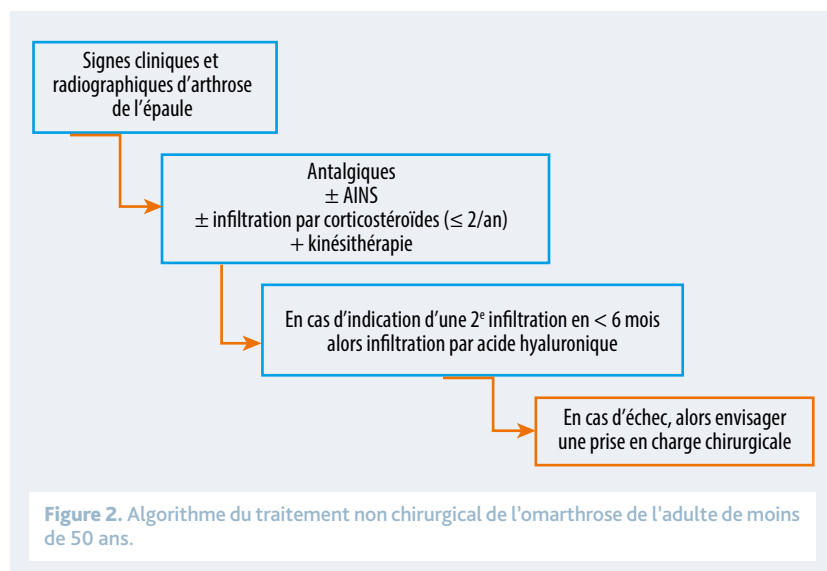
Force des recommandations

Le groupe de travail de l'Académie américaine de chirurgiens orthopédiques (AAOS) [13] n'a pas pu se prononcer pour ou contre l'intérêt de la prise en charge par kinésithérapie, l'utilité des traitements pharmacologiques, les injections intra-articulaires de corticostéroïdes ou de cellules mésenchymateuses [14]. La force de la recommandation est faible en ce qui concerne les injections intra-articulaires d'acide hyaluronique [15, 16].

Une proposition d'algorithme de traitement non chirurgical de l'omarthrose de l'adulte jeune de moins de 50 ans pourrait être soumise (figure 2) avec toutes les limites liées à la faiblesse des données scientifiques [17, 18].

Traitement par kinésithérapie

Sans oublier les bienfaits de l'adaptation des activités physiques, sportives ou de loisirs, voire du repos pendant les poussées congestives, la prise en charge par kinésithérapie de l'omarthrose, surtout en cas de raideur articulaire, est indiquée en combinaison avec le traitement symptomatique. La limitation fonctionnelle survient rapidement à la suite de la douleur. Il s'agit, d'une part, d'atténuer la douleur par la physiothérapie et les massages et, d'autre part, de préserver ou de récupérer les amplitudes articulaires et d'améliorer les fonctions musculaires à l'épaule.



Bien évidemment, l'amélioration de la mobilité ne peut être envisagée que si l'enraidissement est en partie lié à la douleur. Si les lésions structurales sont significatives, il est illusoire et même nocif pour l'articulation de viser un tel objectif.

Cette prise en charge kinésithérapique paraît d'autant plus importante que, dans les omarthroses primitives classifiées par Walch et al. [19], le *primum movens* déterminant la subluxation postérieure de la tête humérale déjà présent même au stade B1 n'est pas bien connu. Il pourrait bien s'agir d'un dysfonctionnement musculaire de l'épaule, d'autant que certaines similitudes existent avec l'évolution ostéoarticulaire de l'épaule dans les paralysies plexiques chez les enfants.

En résumé, il s'agira d'éduquer et d'assister ces patients dans la réalisation d'automobilisations entretenant la mobilité articulaire tout en facilitant la stabilisation de la scapula [17, 20]. Il est nécessaire de se souvenir que les limitations fonctionnelles suivent rapidement l'apparition de la douleur. Enfin, la promotion des exercices spécifiques destinés à l'amélioration de la fonction articulaire est utile :

- l'étirement capsulaire, les promenades au mur ;
- la stabilisation scapulaire avec mobilisation de la scapula et les techniques de rameur.

Ces exercices et les manœuvres de kinésithérapie adaptées sont largement décrits dans l'article d'A. Cyvoct publié dans ce dossier (p. 24).

Conclusion

L'arthrose de l'épaule, ou omarthrose, est une affection relativement peu fréquente parmi les différents sites d'arthrose. Elle constitue un défi médical en termes de prise en charge chez le sujet jeune. Les grandes lignes du traitement non chirurgical chez le sujet jeune reposent sur peu de données disponibles. Le traitement médical conservateur a malgré tout une place importante dans la prise en charge de ces patients pour maintenir un état algofonctionnel acceptable et une bonne qualité de vie permettant de retarder la mise en place d'une arthroplastie dont la durée de vie reste pour l'instant moins bonne dans cette population jeune.

A.S. Amouzougan déclare ne pas avoir de liens d'intérêts en relation avec l'article.

Références bibliographiques

1. Sperling JW et al. Shoulder arthroplasty for arthritis after instability surgery. *J Bone Joint Surg Am* 2002;84:1775-81.
2. Sellam J. From one disease to several diseases: a new approach of the pathophysiology of osteoarthritis. *Bull Acad Natle Méd* 2018;202:139-52.
3. Paley KJ et al. Arthroscopic findings in the overhead throwing athlete: evidence for posterior internal impingement of the rotator cuff. *Arthroscopy* 2000;16:35-40.
4. Urwin M et al. Estimating the burden of musculoskeletal disorders in the community: the comparative prevalence of symptoms at different anatomical sites, and the relation to social deprivation. *Ann Rheum Dis* 1998;57:649-55.
5. Harkness EF et al. Mechanical and psychosocial factors predict new onset shoulder pain: a prospective cohort study of newly employed workers. *Occup Environ Med* 2003;60:850-7.
6. Cho HJ et al. Prevalence and risk factors of spine, shoulder, hand, hip, and knee osteoarthritis in community-dwelling Koreans older than age 65 years. *Clin Orthop Relat Res* 2015;473:3307-14.
7. Neer CS 2nd. Replacement arthroplasty for glenohumeral osteoarthritis. *J Bone Joint Surg Am* 1974;56:1-13.
8. Matsen FA 3rd, Gupta A. Axillary view: arthritic glenohumeral anatomy and changes after ream and run. *Clin Orthop Relat Res* 2014;472:894-902.
9. Brox JI et al. Radiographic classification of glenohumeral arthrosis. *Acta Orthop Scand* 2003;74:186-9.
10. Burbank KM et al. Chronic shoulder pain: part II. Treatment. *Am Fam Physician* 2008;77:493-7.
11. Blaine T et al. Treatment of persistent shoulder pain with sodium hyaluronate: a randomized, controlled trial. A multicenter study. *J Bone Joint Surg Am* 2008;90:970-9.
12. Colen S et al. Intra-articular infiltration therapy for patients with glenohumeral osteoarthritis: A systematic review of the literature. *Int J Shoulder Surg* 2014;8:114-21.
13. Izquierdo R et al. Treatment of glenohumeral osteoarthritis. *J Am Acad Orthop Surg* 2010;18:375-82.
14. Centeno CJ et al. A prospective multi-site registry study of a specific protocol of autologous bone marrow concentrate for the treatment of shoulder rotator cuff tears and osteoarthritis. *J Pain Res* 2015;8:269-76.
15. Millett PJ et al. Shoulder osteoarthritis: diagnosis and management. *Am Fam Physician* 2008;78:605-11.
16. Brander VA et al. Efficacy and safety of hylan G-F 20 for symptomatic glenohumeral osteoarthritis: a prospective, pilot study. *PM R* 2010;2:259-67.
17. Reineck JR et al. Early glenohumeral arthritis in the competing athlete. *Clin Sports Med* 2008;27:803-19.
18. Macías-Hernández SI et al. Glenohumeral osteoarthritis: overview, therapy, and rehabilitation. *Disabil Rehabil* 2017;39:1674-82.
19. Domos P et al. Walch B0 glenoid: pre-osteoarthritic posterior subluxation of the humeral head. *J Shoulder Elbow Surg* 2018;27:181-8.
20. Buchbinder R et al. Corticosteroid injections for shoulder pain. *Cochrane Database Syst Rev.* 2003;(1):CD004016.

Démembrement des raideurs de l'épaule

Shoulders stiffness break up

E. Noël*



Il n'existe pas une mais des raideurs de l'épaule, et cela complique les choses.

De ce fait, pour optimiser les échanges et discussions sur leur prise en charge, il faut que chacun d'entre nous parle de la même chose.

Il faut bien avouer qu'il existe assez souvent une confusion des genres, chez les cliniciens et dans les études publiées sur le sujet.

Pour atteindre notre objectif, il faut définir clairement ce que sont les raideurs de l'épaule et, par la même occasion, proposer un démembrement; c'est le but de cet article.

Dès 1872, S. Duplay [1] a parlé de la raideur d'épaule; il l'attribuait uniquement à l'articulation glénohumérale. Par la suite, les choses se sont précisées, en incriminant successivement les parties molles autour de l'épaule: bourse sous-acromiale, capsule articulaire ou longue portion du biceps [2-4].

En 1945, J.S. Neviasser [5] a défini la capsulite rétractile (*adhesive capsulitis*), mais **toutes les raideurs ne sont pas des capsulites.**

Dans les années 1960, le concept plus clinique d'épaule enraidie a été défendu par S. de Sèze et al. [6].

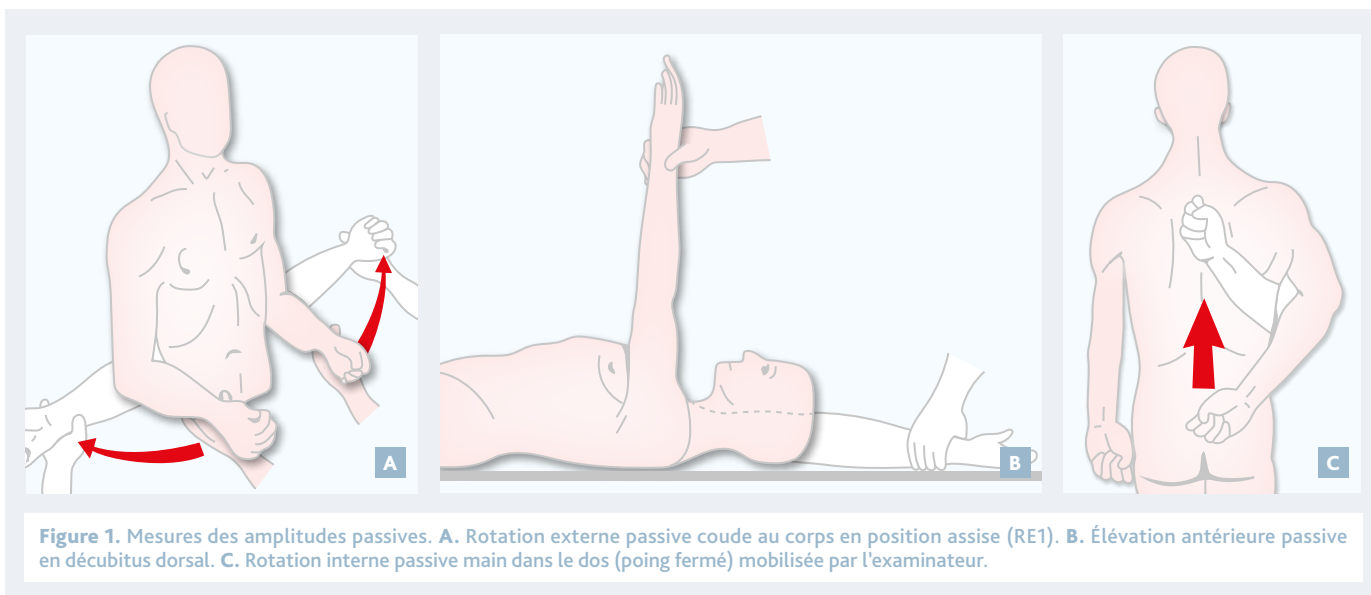
De nos jours, et pour être le plus pragmatique et le plus simple possible, il faut raisonner à partir d'arguments cliniques et radiographiques.

Ainsi, les données de l'examen clinique, et en particulier la mesure, qui doit être reproductible et standardisée, des amplitudes passives, permettent de caractériser cliniquement la raideur d'épaule en précisant si elle concerne 1, 2 ou toutes les amplitudes passives mesurées.

Elles pourront également dire si cette raideur est homogène (identique dans tous les secteurs mesurés), si elle s'accompagne de douleurs ou non, et enfin, si l'examineur a la sensation d'une butée infranchissable lors de l'examen clinique.

Par ailleurs, les données radiographiques viennent compléter le démembrement de la raideur d'épaule, en montrant sur des clichés simples, également standardisés, des radiographies normales ou non (atteinte de l'articulation glénohumérale, calcifications, signes indirects de rupture de coiffe).

* Rhumatologue et médecin du sport, centre orthopédique Santy, Lyon.



Résumé

Les raideurs d'épaule constituent une part très importante des pathologies de l'épaule rencontrées en consultation.

Il faut une définition claire de la raideur d'épaule afin que tout le monde parle le même langage, au moment de la prise en charge thérapeutique.

La définition claire est radioclinique.

La mesure des amplitudes passives dans 3 secteurs (élévation antérieure, rotation externe coude au corps et rotation interne main dans le dos) et l'analyse des radiographies simples permettent de classer les étiologies des raideurs d'épaule.

Mots-clés

Épaule

Raideur

Capsulite rétractile

Arthrose de l'épaule

Le diagnostic clinique des raideurs d'épaule

Il repose sur les données de l'examen clinique [7], et en particulier de la mesure des amplitudes passives. Il est bien sûr fondamental que ces mesures soient standardisées et reproductibles, idéalement avec l'aide d'un goniomètre pour optimiser la reproductibilité.

Lorsque le patient se présente à la consultation et qu'il évoque la raison qui l'amène à consulter, c'est le plus souvent la douleur qui est en cause, et beaucoup plus rarement la raideur de son épaule. Si cette raideur est parfois évidente, ce n'est pas toujours le cas, et une raideur d'épaule ne se trouve que si elle est recherchée. Pour cela, il faut procéder à un examen clinique systématique et méthodique, au sein duquel la mesure des amplitudes passives nous concerne tout particulièrement si l'on évoque la raideur d'épaule.

La définition clinique de la raideur d'épaule est la limitation des amplitudes passives quelle que soit la cause (douleurs ou blocage vrai) ; dans cette recherche de raideur, la mesure des amplitudes actives n'intervient pas.

Dans un souci d'homogénéisation de la démarche, il faut préciser clairement la façon de mesurer les amplitudes passives de l'épaule :

➤ c'est l'examineur, sans aide ni opposition du patient, qui mobilise le bras du patient, avec prudence et délicatesse en présence de douleurs, a fortiori si elles sont importantes ;

➤ elles doivent se mesurer dans 3 secteurs d'amplitudes :

- les 3 secteurs sont l'élévation antérieure (EAP), toujours en position couchée, en cherchant à emmener le bras du patient à l'horizontale (figure 1), la rotation externe coude au corps (RE1) (figure 1), de préférence en position assise, la rotation interne (RI1) (figure 1) en position assise, en repérant l'épineuse atteinte par poing fermé,

- la mesure des autres amplitudes (abduction pure ou dans le plan de l'omoplate, RE2 et RE3, RI2 et RI3) ne nous paraît pas contributive, sous réserve que le reste des mesures d'amplitudes passives soit correctement réalisé ;

➤ ces mesures doivent être comparatives par rapport au côté opposé supposé sain (figure 2) ;

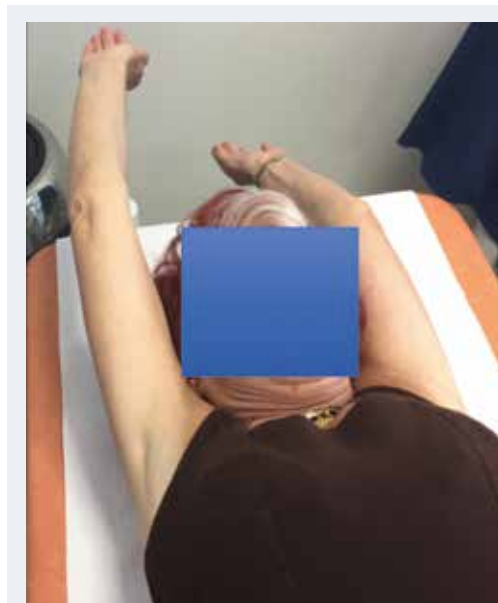

Figure 2. Après mobilisation passive en élévation antérieure, la perte d'amplitude passive en élévation antérieure par rapport au côté opposé n'est parfois que de quelques degrés. Seule une mesure en décubitus permettra de dépister la raideur en élévation antérieure.

si ce n'est pas le cas, il faudra alors comparer les mesures obtenues d'un examen clinique sur l'autre.

À l'issue de cet examen clinique, il faut distinguer :

➤ les raideurs concernant les 3 secteurs mesurés (EAP, RE1, RI1) de façon homogène avec ou sans sensation de butée ressentie par l'examineur ;

➤ les raideurs concernant les 3 secteurs avec une sensation de butée ;

➤ les raideurs concernant 2 secteurs (parmi EAP, RE1 ou RI1) ;

➤ les raideurs ne concernant qu'un seul secteur (parmi EAP, RE1 ou RI1).

Le bilan radiologique réalisé en présence d'une raideur d'épaule

Le bilan radiologique, qui complète les données de l'examen clinique, comprend des clichés de face en rotation neutre, interne et externe et un cliché dit "profil de coiffe".

Summary

Shoulder stiffness is very frequent among shoulder pathologies in daily medical practice.

A very clear definition of shoulder stiffness is necessary, it's the only method for the practitioners to speak the same language, leading to initiate the best possible treatment.

The clear definition is clinic and radiographic.

Passive mobility of the shoulder (elevation, external and internal rotations) combined with a radiographic analysis help to classify different etiologies of shoulder stiffness.

Keywords

Shoulder

Stiffness

Frozen shoulder

Shoulder osteoarthritis

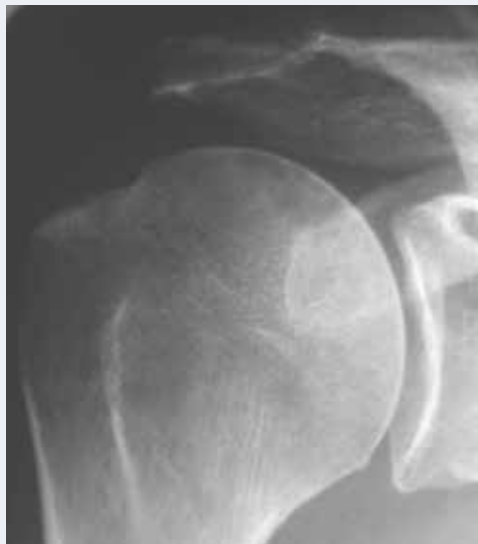

Figure 3. Radiographie de l'épaule de face en rotation neutre. Une radiographie normale est indispensable pour parler de capsulite rétractile primitive.

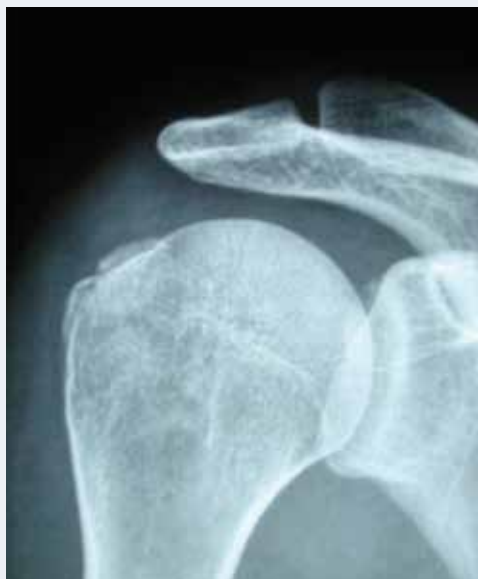

Figure 4. Fracture non déplacée du trochiter, se compliquant souvent d'un épaississement de l'épaule lorsque celle-ci est immobilisée trop longtemps.

L'analyse de ces clichés permet de distinguer :

- les radiographies normales (*figure 3*) ;
- les radiographies avec une diminution de l'interligne glénohuméral ;
- les radiographies objectivant :
 - des signes indirects de souffrance de coiffe,

- des signes et/ou des séquelles de fracture (*figure 4*),
 - une ou des calcifications de la coiffe,
 - d'autres anomalies plus rares (tumeurs, luxations invétérées), qui rectifieront très vite le diagnostic.
- En cas de doute clinique et/ou radiologique pour une rupture de la coiffe des rotateurs, il faut faire une échographie pour renseigner l'état de la coiffe (tendinopathie, rupture partielle ou transfixiante et sa localisation) et la présence ou non d'un épanchement (bursal ou intra-articulaire).

Le démantèlement des raideurs d'épaule

Le fait de mettre une étiquette étiologique sur la raideur d'épaule permet de guider la thérapeutique [8, 9] et de donner une idée sur le pronostic de récupération et sa durée [10].

La grande règle thérapeutique est de dire qu'une fois les douleurs d'épaule jugulées, si la raideur persiste, elle devient la priorité thérapeutique quelle que soit sa cause. Ainsi, en présence d'une rupture de la coiffe des rotateurs, le traitement de la raideur (selon les critères diagnostiques retenus plus haut) reste prioritaire par rapport à celui de la rupture de coiffe. Cette stratégie n'a pas lieu d'être si la cause de la raideur est une arthrose glénohumérale, sans possibilité de récupérer médicalement les amplitudes articulaires. Le traitement sera alors essentiellement celui de la douleur.

À l'issue de la démarche décrite plus haut et combinant le diagnostic clinique de raideur et sa catégorisation à l'aide d'un bilan radiologique voire échographique, nous pouvons retenir plusieurs étiologies aux raideurs de l'épaule.

Les raideurs d'origine articulaire

Ce sont les radiographies simples qui font le diagnostic ; elles peuvent montrer des éléments en faveur d'une omarthrose primitive avec une tête humérale en place et un interligne glénohuméral diminué.

Sur le plan clinique, c'est la rotation externe (RE1) qui est limitée en premier, et, à mesure que l'arthrose évolue, les amplitudes passives de l'épaule vont diminuer lentement, progressivement et de façon globale. Toute autre arthropathie (inflammatoire, infectieuse ou autre) avec souffrance glénohumérale donnera le même tableau, mais sa vitesse d'évolution clinique et radiologique sera variable.

Les raideurs d'origine périarticulaire

Elles sont associées à une lésion tendineuse [11] ou à une calcification de la coiffe des rotateurs, voire une séquelle de fracture non déplacée du trochiter (figure 3). Elles s'accompagnent très souvent de douleurs qui sont même parfois prédominantes. Sur le plan clinique, la raideur concerne plus volontiers 2 amplitudes (EAP et R11), avec une RE1 qui est généralement conservée et symétrique.

Les radiographies simples contribuent au diagnostic et montrent une ou plusieurs calcifications de la coiffe des rotateurs, des signes indirects de souffrance de la coiffe (géodes du trochiter ou trochin, diminution de l'espace sous-acromial, bec acromial, etc.).

Les raideurs d'origine capsulaire

Il est important de différencier celles qui sont primitives et idiopathiques (capsulites rétractiles) et celles qui sont secondaires.

◆ La capsulite rétractile

C'est une raideur capsulaire primitive sans cause clairement identifiée [12]. Dans la littérature, elle a endossé de multiples autres appellations : *adhesive capsulitis*, *frozen shoulder*, épaule gelée, épaule bloquée, algodystrophie, etc.

Elle a, de fait, suscité de nombreuses publications quant à son diagnostic, son évolution et sa prise en charge thérapeutique [13]. Pour parler de son traitement, il faut la définir de façon consensuelle, et ce n'est pas toujours le cas. Qui n'a pas entendu parler de praticiens, médicaux ou non, qui "guérissent" une capsulite rétractile en quelques semaines ? Ces constatations renforcent encore plus notre idée de consensus sur la raideur et ses étiologies. La capsulite rétractile primitive se caractérise par une raideur homogène lorsqu'elle est installée (phase de raideur douloureuse), avec des radiographies normales (figure 3). La raideur à l'examen clinique se traduit par une sensation d'arrêt dur comparativement aux raideurs non capsulaires. La forte limitation de la rotation externe passive coude au corps est aussi une caractéristique clinique de la capsulite rétractile.

◆ Les raideurs capsulaires secondaires

Elles sont très nombreuses et peuvent parfois être intriquées avec d'autres causes de raideur au niveau des parties molles (espace sous-acromial ou autre).

On distingue :

- la raideur capsulaire d'origine diabétique, qui est fréquente dans la maladie diabétique [14], du fait de l'altération du collagène. Des fibroblastes et des myoblastes sont présents (comme dans la maladie de Dupuytren) [5]. Le collagène de type 2 et 3 est augmenté, avec hypervascularisation et microangiopathie, qui constitue un facteur aggravant. Cette raideur capsulaire est difficile à traiter [15], et des enraidissements séquellaires persistent fréquemment. Elle ne permet jamais de faire un diagnostic de diabète, car la survenue de cette raideur capsulaire est directement en rapport avec l'ancienneté de la maladie. Elle est en général liée aux complications du diabète (I ou II) que sont la rétinopathie et la néphropathie [16];
- la raideur capsulaire dans le cadre d'une hyperthyroïdie connue, par exemple;
- la raideur capsulaire d'origine médicamenteuse : barbituriques, isoniazide, trithérapie du VIH, et de rares cas avec le soriatane (rétinoïde de deuxième génération), voire les quinolones [17, 18];
- la raideur post-traumatique, en particulier si l'épaule est immobilisée trop longtemps, c'est-à-dire plus de 8-10 jours (obtention de l'antalgie). Cette situation est malheureusement trop fréquente, par exemple après passage dans un service d'urgences, sans diagnostic de fracture, voire avec une fracture du trochiter non déplacée et impactée;
- les raideurs postopératoires dans la chirurgie de la coiffe (dégénérative ou non) sont d'autant plus fréquentes chez les patients qui présentaient en préopératoire des douleurs intenses et/ou anciennes, voire qui avaient déjà des amplitudes passives limitées en préopératoire. Dans cette étiologie, la raideur est plurifactorielle, avec, bien sûr, une participation prédominante de l'espace sous-acromial, comme en témoigne l'effet des injections de l'espace sous-acromial en présence d'une épaule postopératoire qui souffre et s'enraidit en postopératoire, mais aussi des tensions musculaires au niveau cervical et cervicoscapulaire;
- les raideurs après une chirurgie thoracique, cardiaque ou mammaire du côté opéré;
- les raideurs des épaules hémiplegiques au sein de toutes les épaules douloureuses après un accident neurologique (70 % des cas).

Conclusion

Par une démarche de démembrement, le but est d'obtenir que tous les acteurs de la prise en charge

parlent le même langage lorsqu'une raideur d'épaule est en cause.

Il sera alors plus facile d'échanger sur les différentes stratégies thérapeutiques et également de les comparer pour optimiser la stratégie de prise en charge. Cela est capital si l'on veut tenir compte de l'adage : "En présence d'une raideur douloureuse, il faut d'abord traiter la douleur, puis, lorsqu'elle est maîtrisée : la raideur". Une raideur ne se retrouve que si on la cherche ; sa mise en évidence évite les erreurs thérapeutiques et permet d'établir un pronostic de récupération.

Ainsi, une raideur étiquetée capsulite rétractile qui récupère complètement en 6 mois, même avec les traitements les plus incisifs, ne peut pas être réellement une capsulite. Une évolution aussi rapide met

en doute le diagnostic initial, car les délais de récupération ad integrum (ce qui n'est pas le cas pour toutes les capsulites rétractiles et encore moins les capsulites d'origine diabétique) se comptent plutôt en mois qu'en semaines.

Une raideur dans une épaule, c'est comme un frein à main serré dans une voiture : avant de pouvoir faire avancer correctement la voiture après avoir fait démarrer le moteur, il faut desserrer ce frein à main et donc récupérer toutes les amplitudes passives. Cette analogie doit permettre de bien comprendre le cap à fixer en présence d'une raideur d'épaule à partir du moment où elle a été correctement diagnostiquée. Un seul conseil : cherchez, piste, traquez les raideurs d'épaule lorsque vous êtes confrontés à une épaule douloureuse. ■

E. Noël déclare ne pas avoir de liens d'intérêts en relation avec l'article.

Références bibliographiques

1. Duplay S. De la périarthrite scapulo-humérale et des raideurs de l'épaule qui en sont la conséquence. *Arch Gen Med* 1872;20:513-25.
2. Codman EA. *The shoulder*. Boston: Todd, 1934:216-24.
3. Lippman RK. Frozen shoulder bicipital tenosynovitis. *Arch Surg* 1943;47:283-96.
4. DePalma AF. Loss of scapulohumeral motion (frozen shoulder). *Ann Surg* 1952;135:193-7.
5. Neviaser JS. Adhesive capsulitis of the shoulder. *J Bone Joint Surg* 1945;27:211-22.
6. De Sèze S et al. Étude sur l'épaule douloureuse (périarthrite scapulo-humérale). Les lésions anatomiques de l'épaule bloquée. *Rev Rhum Mal Osteoartic* 1960;27:232-8.
7. Coudane H et al. Raideurs de l'épaule. *EMC – Appareil locomoteur* 2009;1-12 [Article 14-352-A-10].
8. Itoi E et al. Shoulder stiffness: current concepts and concerns. *Arthroscopy* 2016;32(7):1402-14.
9. Beaufils P et al. Raideur de l'épaule. *EMC – Appareil locomoteur* 1997;1-0 [Article 14-352-A-10].
10. Tauro JC, Paulson M. Shoulder stiffness. *Arthroscopy* 2008;24(8):949-55.
11. Ueda Y et al. Rotator cuff lesions in patients with stiff shoulders: a prospective analysis of 379 shoulders. *J Bone Joint Surg Am* 2015;97(15):1233-7.
12. Neviaser AS, Neviaser RJ. Adhesive capsulitis of the shoulder. *J Am Acad Orthop Surg* 2011;19(9):536-42.
13. Cho CH et al. Treatment strategy for frozen shoulder. *Clin Orthop Surg* 2019;11(3):249-57.
14. Pons-Villanueva J, Escalada San Martín J. The stiff shoulder in diabetic patients. *Int J Rheum Dis* 2016;19(12):1226-36.
15. Whelton C, Peach CA. Review of diabetic frozen shoulder. *Eur J Orthop Surg Traumatol* 2018;28(3):363-71.
16. Arkkila PE et al. Shoulder capsulitis in type I and II diabetic patients: association with diabetic complications and related diseases. *Ann Rheum Dis* 1996;55(12):907-14.
17. Freiss S et al. Frozen shoulder and fluoroquinolones. Two case reports. *Joint Bone Spine* 2000;67(3):245-9.
18. Al Tabaa O et al. Right hip and bilateral shoulder capsulitis in an HIV-infected individual treated with elvitegravir and cobicistat. *AIDS* 2017;31(8):1195-6.

GO - ON



À vous de jouer.

NOUVEAU



GO-ON® ONE est indiqué pour le traitement symptomatique de l'arthrose.¹

GO-ON® ONE a montré un effet bénéfique dans l'amélioration de la fonction articulaire et le soulagement de la douleur provoquée par l'arthrose.¹

Dispositif médical de classe III. CE 0344.¹

Organisme notifié: DEKRA. Fabricant: Mylan Institutional, Inverin, Co. Galway, Ireland.

GO-ON® est indiqué dans la viscosupplémentation du liquide synovial des articulations du genou, de l'épaule et d'autres articulations synoviales.²

Il convient au traitement des symptômes de l'arthrose en raison de son action lubrifiante et mécanique.²

Dispositif médical de classe III. CE 0123.²

Organisme notifié: TÜV SUD Product Service. Fabricant: Rottapharm Ltd, Damastown Industrial Park, Mulhuddart, Dublin 15, Ireland.

Lire attentivement les notices.

1. Mentions Légales de GO-ON® ONE

2. Mentions Légales de GO-ON®

Raideurs de l'épaule : prise en charge en kinésithérapie

Rehabilitation of shoulder stiffness

A. Cyvoct*



Les raideurs de l'épaule sont fréquemment rencontrées dans la pratique du kinésithérapeute. Elles peuvent être sévères ou n'être responsables que d'une perte minimale des mobilités articulaires.

La rééducation reste une des thérapies les plus utilisées dans leur traitement [1]. Le défi n'est pas toujours simple à relever, surtout lorsque les raideurs sont installées depuis de longs mois. Le kinésithérapeute est parfois dépourvu de moyens thérapeutiques objectivement satisfaisants.

Une concertation entre médecins et rééducateurs est essentielle pour adapter le traitement kinésithérapique selon l'évolution, et pour répondre au mieux aux difficultés rencontrées dans un parcours connu pour être complexe, long et rarement linéaire.

Nous excluons de notre propos les épaules opérées depuis moins de 3 mois, et notamment les coiffes opérées, car elles sont bien évidemment le siège d'une limitation temporaire des mobilités, ainsi que les épaules non opérées qui présentent une atteinte glénohumérale importante (omarthrose, arthrite, ostéonécrose, etc.), épaules pour lesquelles il n'est pas envisageable de récupérer les mobilités, mais tout au mieux stabiliser l'enraidissement.

Objectifs et principes de la rééducation

La kinésithérapie doit viser concomitamment 2 objectifs : la gestion des douleurs et la récupération des mobilités articulaires déficitaires.

Selon le stade de prise en charge du patient, la présence des 2 composantes que sont la douleur et la raideur est variable. S'il est constaté qu'il existe plusieurs phases dans l'évolution des capsulites rétractiles – globalement, la phase algique puis celle associant douleurs et enraidissement, et enfin une période de régression des symptômes –, cet enchaînement ne se retrouve pas pour toutes les raideurs de l'épaule, et "toutes les raideurs ne sont pas des capsulites rétractiles" [2].

C'est pourquoi, quels que soient l'origine de la raideur et son type, un examen initial et normalisé doit être réalisé. Il permet :

- d'évaluer la douleur : intensité, fréquence, type et circonstances de survenue (diurne, nocturne, à l'activité) ;
- de mesurer les mobilités passives déficitaires (élévation, rotations, etc.) ;
- de localiser la raideur (glénohumérale, sous-acromiale, etc.) ;

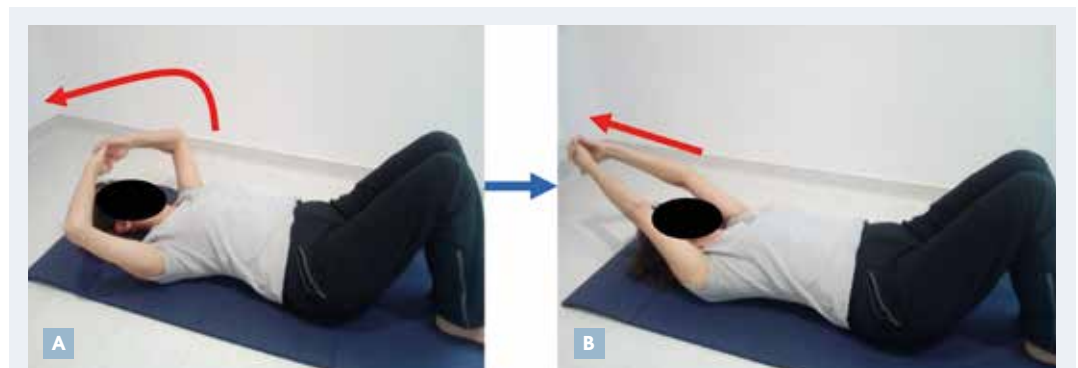


Figure 1. Automobilisations. A. Les mains portent les bras sur l'arrière, coudes fléchis et ouverts. B. Les mains tirent ensemble les bras, qui se tendent dans le prolongement du corps.

* Kinésithérapeute, cadre de santé.

Points forts⁺⁺

- » La récupération des amplitudes est notre priorité dans la prise en charge des raideurs d'épaule.
- » Le kinésithérapeute propose une autorééducation encadrée.
- » Une attention particulière doit être portée aux phénomènes douloureux.

Mots-clés

Épaule raide
Limitations articulaires
Rééducation complexe
Implication du patient

► d'identifier la composante musculaire (contractures scapulaires, périscapulaires, cervicodorsales, etc.).

Les techniques rééducatives et les exercices seront choisis en fonction des déficiences repérées lors de cet examen.

Une évaluation régulière des mobilités et des douleurs permet ensuite d'adapter la prise en charge (choix des exercices, intensité, fréquence, etc.). Les résultats de cette évaluation, communiqués au médecin chargé du patient, l'informent sur l'évolution en rééducation, et lui permettent d'envisager si nécessaire une prescription ou une modification du traitement (médicaments, infiltrations, avis chirurgical, etc.).

En pratique, le kinésithérapeute doit toujours veiller à proposer des séances de courte durée. Dès que le patient est capable de réaliser lui-même les exercices, il est incité à les reproduire au cours de la journée. Il s'agit de préférer la qualité à la quantité. Ce rythme de travail, qui est valable dans notre pratique quelle que soit la pathologie traitée, épaule opérée ou non opérée, permet d'éviter ou d'aggraver les phénomènes douloureux et/ou inflammatoires, bien souvent contemporains de l'enraidissement [3].

Un programme d'autorééducation en plusieurs étapes

Les automobilisations

Elles correspondent à une 1^{re} étape, proposée quand l'élévation passive, mesurée lors du bilan des mobilités, est inférieure à 120°.

L'exercice s'effectue en position allongée sur une table. À son domicile, le patient s'installera sur un tapis ou en travers de son lit. Le mouvement est réalisé par les 2 mains qui fonctionnent ensemble. Dans un premier temps, les mains portent les bras par dessus puis sur l'arrière de la tête, les coudes fléchis et ouverts, afin de respecter le plan fonctionnel d'élévation (figure 1A).

Dans un second temps, les mains tirent ensemble les bras vers l'arrière dans l'amplitude maximale disponible (figure 1B).

Le patient maintient cette amplitude environ 5 secondes (le temps d'un cycle respiratoire). Le retour se fait naturellement en déverrouillant les coudes et en reposant les 2 mains sur le ventre. L'exercice est répété 5 fois de suite, et ceci 5 fois dans la journée. Nous parlons de "peu mais souvent".

Les autoétirements en élévation et rotation latérale

Ils font suite, dans la progression, aux automobilisations, ou sont proposés d'emblée quand l'épaule concernée est moins sévèrement enraidie (élévation passive supérieure à 120°).

Le patient est confortablement assis et adossé, sur une chaise à dossier bas.

La réalisation est similaire à celle de l'automobilisation: les 2 mains ensemble montent les bras par-dessus et sur l'arrière de la tête, coudes fléchis et ouverts dans un premier temps (figure 2A). Les mains se posent sur l'arrière de la tête (sans la baisser). Cette position coudes ouverts (position de la sieste) est tenue 5 secondes. Puis les 2 mains tirent ensemble les bras vers le haut et l'arrière, afin d'obtenir une élévation maximale (figure 2B).

Highlights

- » *The recovery of amplitudes is our priority in the management of shoulder stiffness.*
- » *The physiotherapist offers supervised self-rehabilitation.*
- » *Particular attention must be paid to painful phenomena.*

Keywords

Stiff shoulder
Joint limitations
Complex rehabilitation
Patient involvement

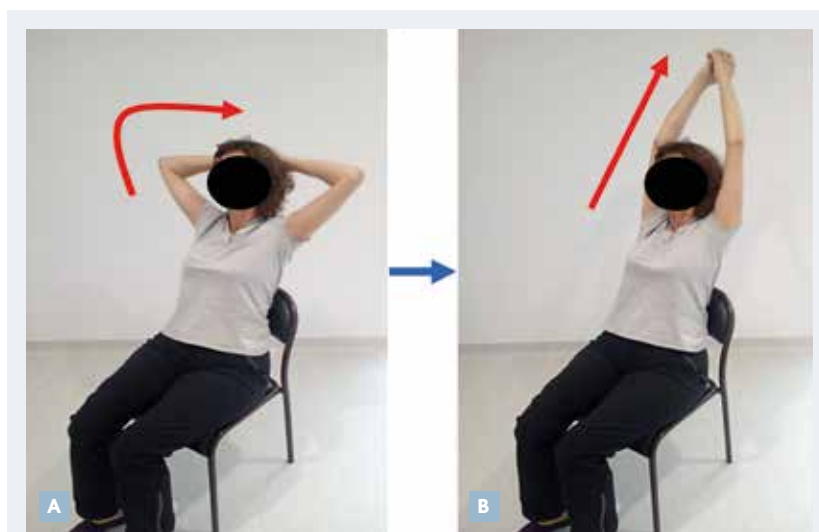


Figure 2. Autoétirements en élévation et rotation latérale. A. Les mains montent au-dessus puis sur l'arrière de la tête (sieste). B. Les mains tirent ensemble vers le haut et l'arrière.

L'étirement est maintenu le temps d'un cycle respiratoire, puis les 2 mains redescendent naturellement sur le ventre, en repassant par le dessus de la tête.

L'autoétirement en élévation-rotation latérale est répété 5 fois de suite, et ceci 5 fois dans la journée. Parce qu'il se fait en position assise, cet exercice peut facilement être effectué à tout moment de la journée.

Certains points doivent être soulignés :

- l'exercice doit être réalisé par les mains. C'est la commande motrice distaloproximale décrite par J.P. Liotard [4];
- le patient ne doit jamais tirer ou porter le membre supérieur concerné par la raideur : cela déséquilibrerait totalement le mouvement;
- à aucun moment, le patient ne doit monter et redescendre les bras tendus. Le mouvement serait alors réalisé dans un plan sagittal, provoquant la mise en tension rapide du ligament coraco-huméral [5], ce qui limiterait la mobilité de l'humérus par rapport à l'omoplate, et pénaliserait ainsi le gain en mobilité;
- les paumes des mains ne doivent jamais être serrées au cours du mouvement. Cela provoquerait une contrainte horizontale, et non un étirement vertical comme souhaité.

La rotation latérale en RE1

La rotation latérale en position RE1 (rotation latérale coude près du corps) est recherchée avec l'exercice

dit du "prêche". Les mains sont jointes sur le ventre au départ (figure 3A).

Le patient écarte les mains latéralement ; chaque bras se comporte comme un pivot autour duquel l'avant-bras tourne (figure 3B).

Les coudes doivent impérativement rester libres tout au long de l'exercice. En effet, le maintien des coudes serrés contre le corps – souvent demandé, à tort, au patient – entraîne une sollicitation parasite des adducteurs, pénalisant la progression en rotation latérale.

L'exercice du prêche est proposé d'emblée aux épaules présentant des raideurs articulaires, sur lesquelles on observe très fréquemment un enraidissement majeur des plans capsuloligamentaires antérieur et inférieur.

Ce programme d'autorééducation par étapes est la base de travail proposée au patient présentant une épaule enraidie.

Il est important de souligner que l'adhésion du patient à ce programme d'exercices est fondamentale. En effet, une rééducation se limitant aux séances chez le kinésithérapeute ne peut, selon nous, suffire à obtenir les résultats escomptés. C'est pourquoi le kinésithérapeute dispose d'un rôle privilégié, celui d'accompagner et d'encadrer le patient dans ce long et fastidieux parcours de rééducation, où le découragement, le doute et la démotivation sont chose courante [6].

L'assiduité et l'implication du patient sont incontestablement des gages de réussite.

Techniques et exercices spécifiques

Dans notre expérience, ces techniques et exercices s'adressent exclusivement aux raideurs majeures et aux patients non douloureux. Ils sont proposés en complément du programme d'autorééducation pratiqué plusieurs fois par jour par le patient.

Le kinésithérapeute s'intéresse plus spécifiquement aux secteurs angulaires déficitaires et aux tensions musculaires parasites.

L'objectif est de libérer de façon plus analytique articulations et plans de glissement, et de traiter les contractures musculaires associées.

Attention : ces techniques et exercices ne doivent jamais être proposés pour les épaules opérées dans les premiers mois suivant une opération de l'épaule, même si la récupération des mobilités tarde à être obtenue, et en aucun cas après une arthroplastie de l'épaule.

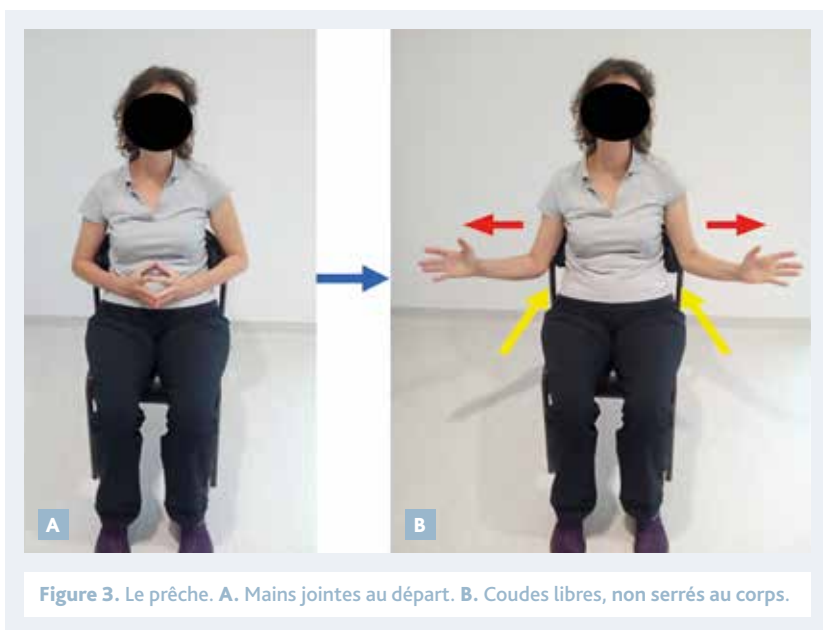


Figure 3. Le prêche. A. Mains jointes au départ. B. Coudes libres, non serrés au corps.

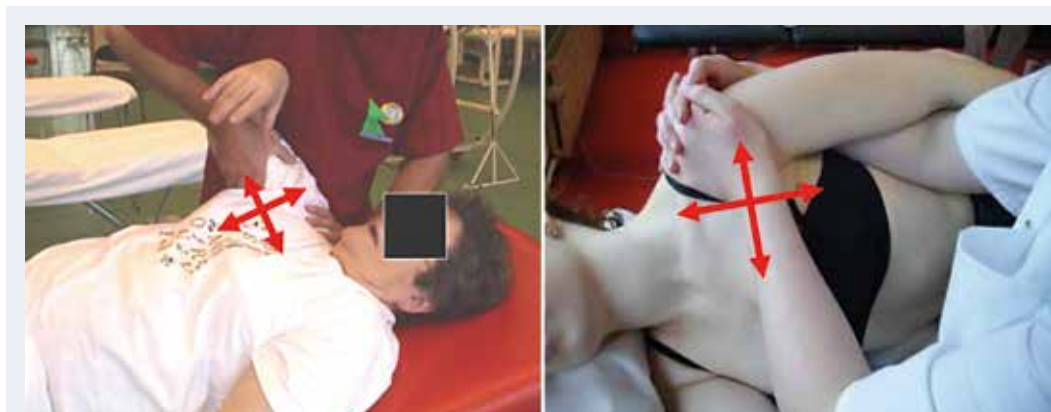


Figure 4. Mobilisations glénohumérales. Mobilisations antéropostérieures et inférieures.

Les mobilisations glénohumérales

Ces mobilisations spécifiques, comme celles décrites par Mennell, sont réalisées par le kinésithérapeute. Le patient est allongé sur une table, sur le dos ou en latérocubitus (figure 4). La mobilisation spécifique de l'articulation glénohumérale, grâce à des prises courtes, vise à améliorer le jeu articulaire et capsulo-ligamentaire, par des mouvements antéropostérieurs et inférieurs, associés à des décoaptations douces. Varier l'angulation du membre supérieur en élévation et en abduction et associer le blocage de l'omoplate (difficile à obtenir dans notre expérience) permet d'optimiser la technique.

Les mobilisations scapulothoraciques

Idéalement réalisées en latérocubitus, ces mobilisations permettent de traiter les contractures musculaires par des mouvements de la scapula, et des massages décontracturants des masses musculaires péri-scapulaires et de la colonne cervicodorsale (figure 5).

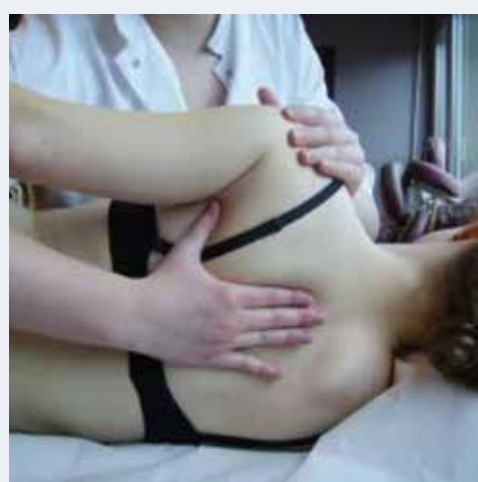

Figure 5. Mobilisations scapulothoraciques. Améliorer la mobilité et traiter les contractures péri-scapulaires.

Les postures

Ces exercices ciblent plus spécifiquement les secteurs de mobilité déficitaires.

◆ Le glissé sur table ou contre le mur

Selon l'amplitude disponible en élévation passive, le patient est dirigé soit vers le glissé sur table (figure 6A, p. 28), quand l'élévation est inférieure à 120°/130°, soit vers le glissé contre un mur (figure 6B, p. 28), quand l'élévation se situe au-delà de 130°.

L'objectif visé n'est pas le glissé en lui-même, mais bien la posture réalisée dans les derniers degrés d'élévation, bras tendus, posture qui doit être maintenue quelques secondes. Le patient réalise une dizaine de glissés à chaque séance.

◆ Les postures en élévation, en rétropulsion et en abduction

À son domicile, le patient choisit un élément ou mobilier adapté à l'exercice (radiateur, barrière de balcon, meuble, etc.), qui lui sert d'appui fixe pour les mains. Pour l'élévation, le patient réalise, sur une expiration, un abaissement de la ligne des épaules tout en poussant le bassin vers l'arrière, les membres inférieurs et les coudes restant tendus (figure 7, p. 28). Peuvent être ajoutés, en posture maximale, des mouve-



Figure 6. Les glissés. A. Le glissé sur table. B. Le glissé contre un mur.



Figure 7. Posture : élévation.



Figure 8. Posture : rétropulsion.



Figure 9. Posture : abduction.

ments de rotation du tronc pour accroître l'étirement. Celui-ci est prolongé une dizaine de secondes. La posture est répétée 3 à 5 fois à chaque séance. Pour la rétropulsion, le patient est en position debout, ses mains agrippant un élément fixe. L'antéposition du bassin permet la recherche et la posture en rétropulsion. Celle-ci est tenue une dizaine de secondes (figure 8). L'exercice est renouvelé plusieurs fois dans la journée. Pour l'abduction, le patient est de face, accoudé sur l'élément fixe. L'accroupissement par flexion des genoux entraîne la posture en abduction, à maintenir une dizaine de secondes (figure 9). Cet exercice peut être répété quotidiennement.

◆ Les étirements antérieurs en rotation latérale (figures 10 et 11)

L'encadrement d'une porte est utilisé pour réaliser des postures en rotation latérale et des étirements de la chaîne musculaire antérieure. C'est alors le tronc qui pivote en rotation opposée au côté concerné.

La position de l'avant-bras règle quant à elle le secteur intéressé, rotation latérale RE1 quand l'avant-bras est horizontal, rotation latérale RE2 quand il est vertical.

Le kinésithérapeute doit être créatif pour proposer à son patient des exercices et des postures variés. L'intérêt est que celui-ci puisse les reproduire facilement à son domicile, en utilisant les points d'appui disponibles (table, meuble, rebord de fenêtre, encadrement de porte, etc.).

Cette reproductibilité permet l'autonomie et la responsabilisation du patient et évite, grâce à la variété des exercices, l'effet de lassitude dans la durée.




Figure 10. Étirement en rotation latérale: avant-bras horizontal/RE1.

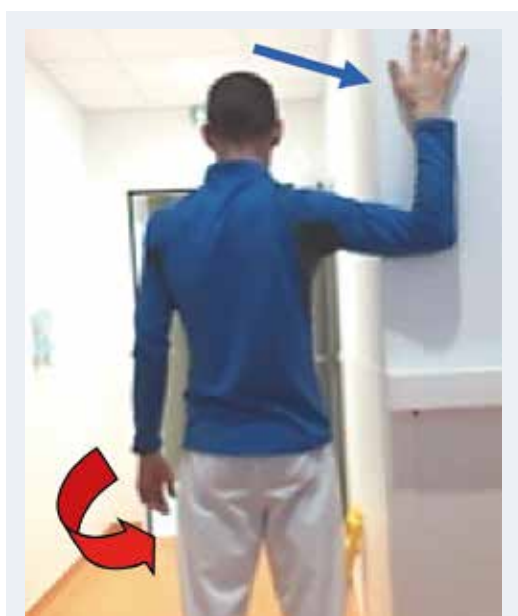

Figure 11. Étirement en rotation latérale: avant-bras vertical/RE2.

La balnéothérapie

Nous avons développé à la fin des années 1990 cette modalité de rééducation pour les épaules opérées, avec notamment, comme exercices "signature", la disposition sanglée avec masque et tuba et l'élévation subaquatique [7].

La rééducation en eau chaude présente également un intérêt dans les raideurs de l'épaule, avec comme avantages, bien évidemment, l'état d'apesanteur, mais aussi et surtout la chaleur de l'eau, qui apporte un réel soulagement des douleurs chez ces patients, une diminution des contractures musculaires et une sensation de bien-être reconnue de tous les pratiquants.

Les principes de rééducation restent identiques à ceux indiqués dans le programme d'autorééducation, à savoir des séances de courte durée (30 minutes de piscine), de petites quantités de mouvements avec des temps de repos entre les exercices et une consigne essentielle : les mouvements doivent être réalisés à vitesse lente, soit 30° par seconde, afin de ne pas générer de résistances et donc de travail musculaire. En effet, celui-ci n'a pas d'intérêt pour les épaules raides, l'objectif prioritaire restant bien évidemment l'assouplissement articulaire.

C'est pourquoi la présence du kinésithérapeute au bord du bassin est pour nous fondamentale. Laisser le patient évoluer seul dans le bassin l'expose au risque d'en faire trop, trop vite et trop longtemps, et d'enflammer son épaule, avec les conséquences que l'on connaît – douleurs, enraidissement, douleurs, etc. Les exercices proposés visent les mêmes objectifs que ceux réalisés hors de l'eau, à savoir récupérer les mobilités articulaires déficitaires avec :

- l'élévation en disposition sanglée (figure 12, p. 30) où l'usage d'un ou de plusieurs flotteurs positionnés au niveau du coude et/ou des mains, associé à la poussée d'Archimède, optimise le gain en élévation ;
- l'élévation subaquatique, le patient étant lesté d'une ceinture de plomb (figure 13, p. 30). Le mouvement d'automobilisation mains jointes est alors effectué avec, en complément, une haltère de 1 à 2 kg, qui permet de compenser la flottabilité du membre supérieur et de réaliser une posture de l'épaule en élévation maximale ;
- l'exercice d'élévation en utilisant la main courante de la piscine (figure 14, p. 30). Les modalités sont les mêmes que lorsque l'exercice est réalisé dans l'air. Dans ces conditions, la chaleur de l'eau apporte en supplément la décontraction musculaire. Remarque : ces exercices avec du matériel additionnel (poids, flotteurs, etc.), proposés pour accroître le gain en mobilité, doivent être réservés aux raideurs majeures et non douloureuses.

Les exercices de brasse en disposition sanglée, à vitesse lente et mains à plat, les mouvements de "prêche" coudes flottants ainsi que les autoétirements mains jointes en position debout, en semi-immersion,




Figure 12. L'élévation en disposition sanglée avec flotteurs. L'usage de flotteurs optimise le gain en élévation.



Figure 13. L'élévation en disposition sanglée avec flotteurs. L'usage d'une haltère favorise la posture en élévation.




Figure 14. L'élévation avec l'utilisation de la main courante. Posture en élévation par recul du bassin et abaissement des épaules.

complètent le programme proposé en balnéothérapie [7].

L'utilisation de jets dirigés sur l'épaule, ou d'un contre-courant, est à proscrire pour ce type de pathologie.

La gestion des douleurs

Notre approche en rééducation

Les phénomènes douloureux jalonnent plus ou moins fortement le parcours de rééducation des patients présentant une raideur de l'épaule. Leur intensité, leur fréquence et leur mode de survenue sont variables, selon l'étiologie de la raideur, son importance et son évolution.

Selon les écoles et les rééducateurs, les avis divergent, certains thérapeutes prônant la règle de la non-douleur et d'autres considérant qu'il faut faire mal pour progresser.

Notre point de vue est le suivant : la douleur doit être analysée et gérée en fonction des situations cliniques. Les douleurs permanentes diurnes ou nocturnes doivent avant tout faire l'objet d'un traitement médical adapté, comprenant les infiltrations. Tant que les phénomènes douloureux n'ont pas régressé, la rééducation n'est pas prioritaire, hormis les thérapeutiques non pharmacologiques antalgiques. La concertation entre médecin et kinésithérapeute est indispensable pour décider collégialement du moment opportun pour commencer la récupération des mobilités.

Concernant les douleurs durant les exercices d'auto-rééducation, il revient au thérapeute d'analyser leur nature et leur mode d'apparition, pour adapter le nombre de séances, le choix des exercices, la quantité et la fréquence en fonction de la réaction algique de l'épaule.

Dans notre pratique, la seule douleur acceptée en rééducation est celle qui apparaît dans les derniers degrés recherchés lors du gain en mobilité. Elle correspond à l'étirement tissulaire de fin d'amplitude, étirement sensible mais nécessaire pour progresser. Cette douleur doit cesser en fin d'exercice. Le kinésithérapeute doit en expliquer l'origine et la finalité, afin que le patient la comprenne et l'accepte.

Les douleurs qui surviennent lors des mobilisations analytiques correspondent à une réaction défensive de l'épaule. C'est le réflexe de protection articulaire, dont il faut se méfier, car il risque d'aboutir à un enraidissement capsulaire progressif, totalement à l'encontre de ce qui est souhaité [4]. Pour compléter

ce propos, et comme nous l'avons indiqué précédemment, les mobilisations spécifiques doivent être réservées aux épaules non douloureuses.

Thérapeutiques antalgiques

Les thérapeutiques antalgiques sont choisies en fonction de leur efficacité. L'application de froid ne doit pas être systématique, mais proposée uniquement si cela soulage le patient. En effet, nous avons constaté que le froid tend à enraidir l'épaule. Aussi, s'il est proposé, son application doit toujours être limitée à de courtes durées, et jamais dirigée vers la région cervicale et les trapèzes.

Les massages décontractants, les techniques de levée de tension, etc. sont de mise pour traiter les contractures musculaires, fréquemment localisées aux régions cervicodorsale et périscapulaire.

La chaleur est reconnue pour son efficacité sur les douleurs dues aux contractures musculaires. Le kinésithérapeute proposera la thermothérapie par infrarouges, l'application de Physiopack[®], une séance de K-Laser[®], etc. À son domicile, le patient peut utiliser simplement la chaleur d'une douche comme étape préparatoire à une séance d'autoéducation.

Le travail musculaire

Dans notre pratique, nous ne proposons aucun travail musculaire spécifique. D'une part, la force musculaire, évaluée dans les secteurs disponibles de mobilité, est rarement déficitaire (hors rupture de

coiffe associée), et, d'autre part, le travail musculaire spécifique est, de notre point de vue, responsable d'inflammation, notamment dans les raideurs post-opératoires.

Les exercices d'autoétirements en élévation-rotation externe, réalisés avec assiduité, suffisent pour assurer un entretien global de la musculature périphérique des ceintures scapulaires, avec une diffusion sur les muscles profonds.

Conclusion

Ce protocole de rééducation, avec ou sans piscine, permet au patient présentant une raideur de l'épaule, minime ou sévère, quelle qu'en soit l'origine, de disposer d'un programme d'autoéducation, mis en place et supervisé par le kinésithérapeute.

Les exercices sont choisis en fonction de l'enraidissement constaté et des éventuelles douleurs intercurrentes. Ce programme, réalisé plusieurs fois par jour par le patient, peut être complété par des techniques plus spécifiques réalisées par le kinésithérapeute.

Une communication efficace entre les équipes médicales et de rééducation permet d'ajuster le contenu du programme, et de repérer les éventuelles difficultés (augmentation des douleurs, amplitudes qui n'évoluent pas, etc.).

Si l'accompagnement du kinésithérapeute est essentiel durant ces nombreux mois d'évolution, les bénéfices attendus reposent aussi et incontestablement sur l'implication du patient dans sa rééducation. ■

A. Cyvoct déclare ne pas avoir de liens d'intérêts.

Références bibliographiques

1. Itoi E et al. Shoulder stiffness: current concepts and concerns. *Arthroscopy* 2016;32:1402-14.
2. Noël E et al. La capsulite rétractile de l'épaule. *Revue du Rhumatisme* 2000;67:604-12.
3. Padey A. La rééducation après arthroplastie de l'épaule. Informations à donner aux patients. *Revue du Rhumatisme Monographies* 2010;77:253-63.
4. Liotard JP. Rééducation d'une épaule douloureuse : comment faire simple. *Revue du Rhumatisme Monographies* 2010;77:239-45.
5. Gagey et méO et al. Anatomie fonctionnellecanique de l'élévation du bras. *Revue de Chirurgie Orthopédique* 1988;74:209-17.
6. Gleyze P et al. Analyse critique et comparative des exercices de rééducation et d'auto-rééducation dans le traitement des raideurs de l'épaule: étude prospective multicentrique de 148 cas. *Revue de Chirurgie Orthopédique et Traumatologique* 2011;97:S428-S441.
7. Padey A et al. Prise en charge des épaules en balnéothérapie : quel protocole ? *Profession Kinésithérapeute* 2006;11:5-11.

Taltz[®], seul ou en association avec le méthotrexate, est indiqué dans le traitement du rhumatisme psoriasique actif chez les patients adultes qui ont présenté une réponse inadéquate, ou une intolérance, à un ou plusieurs traitements de fond (DMARDs) (voir rubrique 5.1).⁽¹⁾

NOUVELLE ÉTUDE

Taltz[®] est la 1^{ère} et la seule
dans une étude comparative vs

SPIRIT H2H – Résultats

Critère principal (NRI)⁽³⁾
ACR50+PASI 100

TALTZ[®]
(ixékizumab)

HUMIRA[®]
(adalimumab)

36%

des patients*
(n = 283)

28%

des patients
(n = 283)

*p=0,036
(test de supériorité)

Critères secondaires
majeurs (NRI)⁽³⁾

ACR50

51%

des patients**
(n = 283)

47%

des patients
(n = 283)

**p=0,338
(test de non infériorité) ▲

PASI 100

60%

des patients***
(n = 283)

47%

des patients
(n = 283)

***p=0,001
(test de supériorité)



MÉTHODOLOGIE⁽³⁾

SPIRIT H2H (566 patients) étude de phase IIIb/IV, multicentrique, randomisée, menée en ouvert (avec évaluateurs en aveugle), évaluant l'efficacité et la tolérance de Taltz[®] versus Humira[®] chez des patients atteints de rhumatisme psoriasique naïfs de biothérapie (bDMARD) durant une période de 52 semaines. **Le critère de jugement principal était la proportion de patients atteignant simultanément un ACR 50 et un PASI 100 à la semaine 24** (test de supériorité) et les critères secondaires majeurs incluaient le taux de réponse ACR 50 évalué à la semaine 24 (test de non infériorité) et la réponse PASI 100 évaluée à la semaine 24 (test de supériorité).

TOLÉRANCE DE L'ÉTUDE⁽³⁾

	Taltz [®] (n = 283)	Humira [®] (n = 283)
Évènement indésirable (EI), n (%)	197 (69,6)	173 (61,1)
• Léger	97 (34,3)	87 (30,7)
• Modéré	91 (32,2)	71 (25,1)
• Sévère	9 (3,2)	15 (5,3)
Décès	0	0
EI grave	10 (3,5)	24 (8,5)
Arrêt dû à un EI	7 (2,5)	13 (4,6)

	Taltz [®] (n = 283)	Humira [®] (n = 283)
EI d'intérêt particulier, n (%)		
• Évènement hépatique	14 (4,9)	17 (6,0)
• Cytopénie	5 (1,8)	11 (3,9)
• Infection	102 (36)	87 (30,7)
• Réaction allergique/hypersensibilité [‡]	7 (2,5)	11 (3,9)
• Réaction au site d'injection	27 (9,5)	9 (3,2)
• Évènement cérébrovasculaire	3 (1,1)	5 (1,8)
• Cancer	0	3 (1,1)
• Dépression	3 (1,1)	7 (2,5)
• MICI	2 (0,7)	0

PROFIL DE SÉCURITÉ DE TALTZ[®]⁽¹⁾

Les effets indésirables rapportés de manière très fréquente (≥ 1/10) ont été les infections des voies respiratoires supérieures (incluant la rhinopharyngite) et les réactions au site d'injection.

Les effets indésirables rapportés de manière fréquente (≥ 1/100 à < 1/10) ont été les infections fongiques à dermatophytes, l'herpès simplex (mucocutané)[§], les douleurs oro-pharyngées, et les nausées.

[§] Regroupe les événements définis par les termes préférentiels d'herpès labial, d'herpès simplex, d'herpès génital, de dermatite herpétiforme et d'herpès simplex génital.

Pour plus d'information sur les effets indésirables peu fréquents ou rares, consulter le RCP

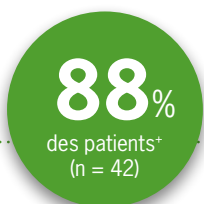
La Commission de la Transparence ne peut préciser la place de Taltz® par rapport aux anti TNF dans la prise en charge du rhumatisme psoriasique en première ligne de biothérapie, c'est-à-dire en cas d'échec des traitements de fond classiques non biologiques. (2)

biothérapie à démontrer sa supériorité Humira® dans le rhumatisme psoriasique\$

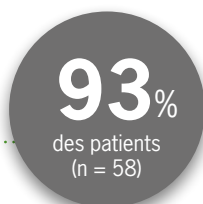
à 24 semaines (3)



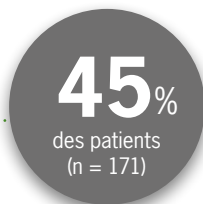
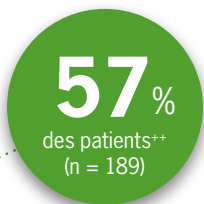
TALTZ®
(ixékizumab)



HUMIRA®
(adalimumab)



+p=0,658



**p=0,019

Critères secondaires
exploratoires pré-spécifiés
(NRI) (3)

Résolution complète des
dactylites
(LDI-B=0) ‡‡‡,‡

Résolution complète des
enthésites
(SPARCC=0) ‡‡,‡

Taltz® est un médicament d'exception (Article R. 163-2 2^{ème} alinéa du code de la Sécurité Sociale) et sa prescription doit se faire dans le respect de la Fiche d'Information Thérapeutique (FIT).

▼ Ce médicament fait l'objet d'une surveillance supplémentaire qui permettra l'identification rapide de nouvelles informations relatives à la sécurité.

Pour une information complète sur le produit, vous pouvez consulter la base de données publique des médicaments (<http://base-donnees-publique.medicaments.gouv.fr>) ou la section « Médicaments et DM » sur le site internet du laboratoire Lilly (www.lilly.fr).

§ Mesurée par la proportion de patients atteignant simultanément un ACR50 et un PASI 100 à la semaine 24 (critère principal)

‡ Ces résultats doivent être interprétés avec prudence dans la mesure où aucun ajustement pour le contrôle du risque alpha n'a été effectué

£ Aucune réaction anaphylactique n'a été rapportée.

‡‡ Données rapportées pour les patients avec SPARCC > 0 à l'inclusion

‡‡‡ Données rapportées pour les patients avec LDI-B > 0 à l'inclusion

▲ Différence vs Humira® : 3,9 % [IC 95% : -4,3 % ; 12,1%] ; marge de non-infériorité pré-spécifiée : -12%

PASI : psoriasis area severity index ; **ACR** : american college of rheumatology ; **NRI** : non-responder imputation ; **MICI** : maladie inflammatoire chronique de l'intestin ; **SPARCC** : Spondyloarthritis Research Consortium of Canada ; **LDI-B** : Leeds dactylitis index-basic

1. Résumé des Caractéristiques du Produit Taltz® ; 2. Taltz® : Avis de la Commission de la Transparence du 4 avril 2018 ;

3. Etude SPIRIT-H2H - Données issues du dossier d'autorisation de mise sur le marché (module 5 – Etude IIF-MC-RHCF – Partie Body – 18/02/2019) : pages 37,40, 281, 316, 353, 574, 609, 749 et 750.

Lilly

Épaule rhumatoïde : données médicales récentes

Rheumatoid shoulder: review on recent data

T. Thomas*



Il y a moins de 15 ans, l'épaule rhumatoïde était encore considérée comme une lésion dont l'importance était primordiale dans la dégradation de la fonction du membre supérieur et donc dans le handicap fonctionnel induit par la maladie chez des patients porteurs d'une polyarthrite rhumatoïde (PR) [1]. Il était important de la dépister précocement alors que les plaintes des patients étaient souvent centrées sur les atteintes inflammatoires des mains et des articulations portantes des membres inférieurs [2]. Cette atteinte était d'autant plus fréquente que la PR était agressive, notamment au niveau des mains et des poignets [3, 4] et, après 5 ans d'évolution, la prévalence des lésions radiologiques bilatérales de l'articulation gléno-humérale était de 45 %, seuls 28 % des malades conservant des radiographies normales [5].

Depuis, les paradigmes ont changé grâce à l'avènement des traitements biologiques et à la mise en place de stratégies thérapeutiques avec des objectifs beaucoup plus ambitieux à l'égard du contrôle de la PR et du blocage de toute évolution structurale. Avec eux, l'atteinte rhumatoïde de l'épaule est devenue moins fréquente et, en même temps, l'intérêt scientifique pour cette localisation spécifique de la maladie s'est beaucoup réduit. Quelques publications récentes ont cependant apporté des informations qui donnent un éclairage nouveau sur celle-ci. Voici, résumées ici, celles qui m'ont paru les plus intéressantes pour la pratique rhumatologique.

Retentissement fonctionnel de l'épaule rhumatoïde

I. Elbinoun et al. [6] ont étudié la prévalence d'anomalies inflammatoires échographiques chez 37 patients âgés de 50 ans en moyenne et atteints d'une PR séropositive évoluant en moyenne depuis 7,5 ans. Près de 84 % des patients avaient une atteinte de l'épaule, unilatérale chez 9 (24,3 %)

d'entre eux et bilatérale chez 22 (59,5 %). Les anomalies pouvaient être une synovite (43,2 %) avec signal doppler (10,8 %), une bursite subacromiale (37,8 %), un épanchement articulaire (54,1 %). Ces anomalies paraissent fréquentes mais cela est à mettre en perspective avec le mauvais contrôle du rhumatisme inflammatoire, comme en témoignent les scores DAS28 et HAQ, respectivement à 5,1 et 1,2. En d'autres termes, une PR restant active de manière chronique continue bien de retentir sur les épaules du patient et l'évaluation de cette articulation est importante dans ces circonstances.

Pourquoi est-ce important ? La réponse est donnée par le travail suivant, qui a analysé et classé le retentissement fonctionnel des mobilités articulaires dans une étude prospective observationnelle conduite chez 460 patients avec une PR établie et devant être opérés d'une articulation [7]. Le niveau fonctionnel était évalué par le score *Health Assessment Questionnaire Disability Index* (HAQ-DI) et les amplitudes articulaires des grosses articulations suivantes étaient mesurées : épaule, coude, poignet, cheville, genou, cheville. À partir d'une analyse de courbe ROC, ils ont montré que les amplitudes articulaires de chaque articulation étaient bien associées de manière significative au handicap des patients. Après ajustement sur la sévérité de la maladie, l'âge et le sexe des patients, c'était le mouvement d'abduction de l'épaule qui avait le plus fort retentissement indépendant sur ce handicap avec l'information supplémentaire que la valeur seuil à partir de laquelle ce handicap apparaissait était de 139 degrés (OR = 5,26).

Différences phénotypiques

Une moindre prévalence de l'épaule rhumatoïde pourrait être liée à la modification de facteurs environnementaux combinés au terrain génétique

* Service de rhumatologie, CHU de Saint-Étienne; Inserm U1059, université de Lyon, Saint-Étienne.

Points forts⁺

- » La présence d'une épaule rhumatoïde reste fréquente lorsque la maladie est agressive et mal contrôlée.
- » L'échographie peut aider à différencier les pseudopolyarthrites rhizoméliques des polyarthrites rhumatoïdes à début rhizomélisque du sujet âgé.
- » Des données épidémiologiques suggèrent une association entre l'avènement des traitements biologiques et la diminution des interventions chirurgicales pour arthroplasties du membre supérieur.

Mots-clés

Épaule
Polyarthrite
rhumatoïde

des patients. C'est la question que se sont posée S.A. Bergstra et al. [8] en évaluant les distributions de l'atteinte articulaire à la présentation de la maladie à partir de différents centres répartis dans plusieurs continents. La population étudiée incluait des patients indiens (n = 947), mexicains (n = 141), sud-africains (n = 164) et néerlandais (n = 947) porteurs d'une PR ACPA positive ou négative diagnostiquée depuis moins de 2 ans. Les résultats très intéressants mettaient en évidence des différences marquées entre pays. Ainsi les patients de Mexico et d'Afrique du Sud avaient davantage de synovite symptomatique des épaules que ceux d'Inde et des Pays-Bas (respectivement 21 %, 11 %, 0 %, 1 %). Ils avaient également beaucoup plus d'atteintes des genoux et des coudes (figure 1). Ces différences phénotypiques intrigantes sont à interpréter avec prudence, car elles pourraient tout aussi bien traduire des spécificités culturelles et relatives à l'organisation de la santé plutôt que des mécanismes pathogéniques propres. Ainsi, l'implication des grosses articulations incluant les épaules dès le début de la maladie ne refléterait alors qu'un retard dans l'accès aux soins, la dissémination de la maladie se limitant essentiellement aux petites articulations des mains et des pieds chez les malades pris en charge plus tôt, dès les premiers symptômes perçus.

PR, CPPD et PPR

Autre question à la fois épidémiologique et pathogénique intéressante, l'éventuelle association d'une PR avec des dépôts de pyrophosphate de calcium ou chondrocalcinose (CPPD) suggérée par quelques travaux [9]. Les auteurs ont revu de manière rétrospective les dossiers bien documentés de 21 patients: l'âge moyen d'apparition de la CPPD était de $69,5 \pm 11,4$ ans, alors que celui de la PR était de $53,9 \pm 16$ ans, soit un delta de $13,4 \pm 10,9$ ans entre les 2 diagnostics. La majorité des diagnostics de CPPD était radiographique (15/21) et la localisation tout à fait habituelle: d'abord le genou puis le poignet, la hanche et l'épaule. L'apparition asynchrone des 2 maladies, le pattern tout à fait classique de la CPPD suggèrent donc que celle-ci se développe chez des patients atteints de PR comme elle le ferait dans une forme idiopathique isolée. Certaines formes de PR du sujet âgé miment à leur installation le tableau d'une pseudopolyarthrite rhizomélisque (PPR) et il peut être difficile de différencier ces 2 pathologies, alors qu'il est nécessaire de le faire pour définir la bonne attitude thérapeutique. T. Suzuki et al. ont donc évalué la capacité discriminative d'une analyse échographique des épaules réalisée avant traitement chez 15 patients (âge moyen: $72,6 \pm 7,7$ ans) avec une PPR et 15 patients (âge

Highlights

- » The occurrence of rheumatoid shoulder is still high when RA presentation is aggressive and poorly controlled.
- » Ultrasounds assessment can help in differentiating polymyalgia rheumatica from elderly-onset rheumatoid arthritis with pseudo polymyalgia rheumatica-like.
- » Epidemiologic data suggest an association between the introduction of bDMARDs and a lower need of joint replacements among RA patients.

Keywords

Shoulder
Rheumatoid arthritis

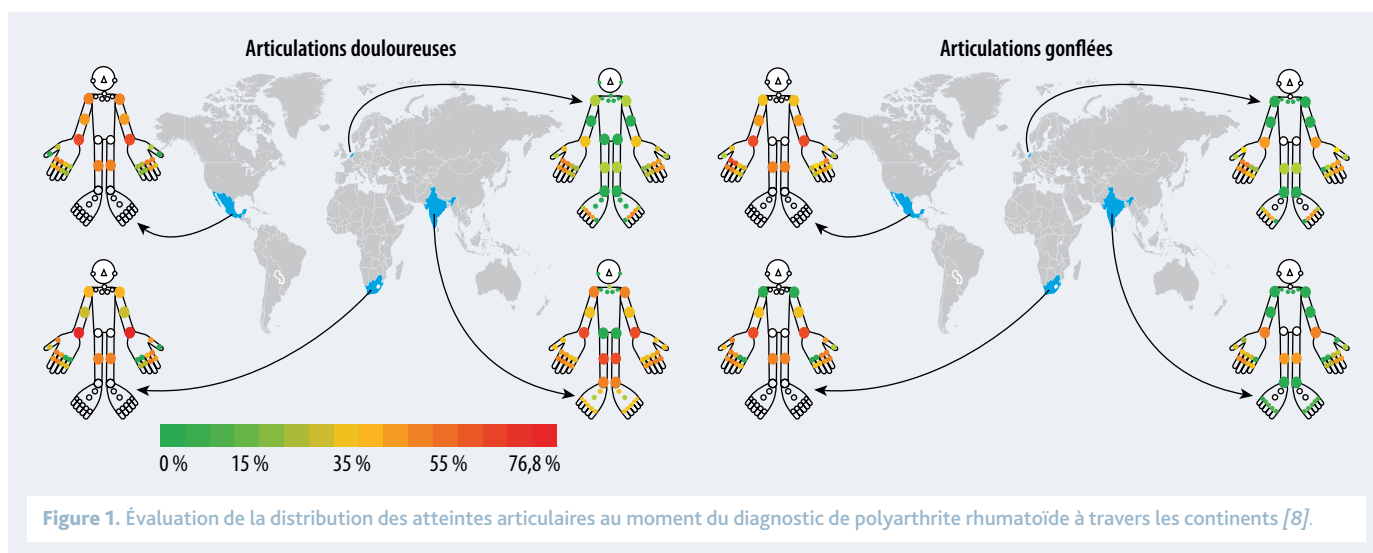
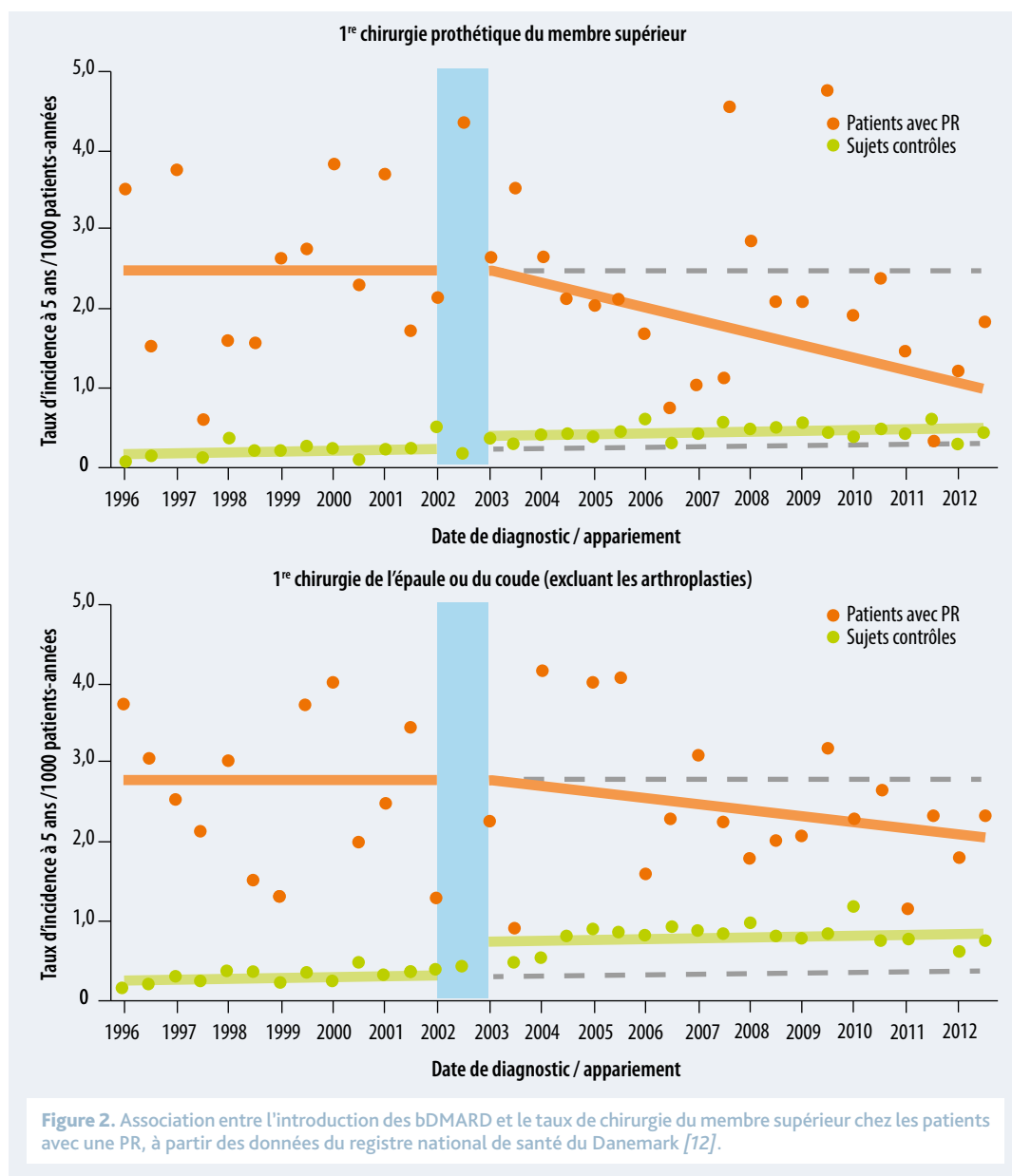


Figure 1. Évaluation de la distribution des atteintes articulaires au moment du diagnostic de polyarthrite rhumatoïde à travers les continents [8].

moyen : $70,7 \pm 7,0$) avec une PR du sujet âgé de type pseudo-PPR [10]. Ils ont établi un score semi-quantitatif combinant échelle de gris (GS) et doppler puissance (PD). Globalement, l'atteinte des différentes bourses de l'articulation était significativement plus élevée, à la fois en GS et PD, chez les patients avec PR que chez ceux avec une PPR, et la somme de ces atteintes donnait des valeurs de scores significativement supérieures pour les PR. Leur étude montre que la mise en évidence échographique d'une synovite modérée à sévère au niveau des bourses, particulièrement la bourse sous-acromiale, est un élément clé pour différencier PR à début pseudo-PPR

et PPR. Une conclusion utile et simple à mettre en œuvre en pratique clinique.

Autre technique potentiellement intéressante pour répondre à la même question, mais beaucoup plus chère et lourde en pratique, la FDG-PET/CT. Dans cette technique, les tissus inflammatoires sont marqués par le FDG du fait de la glycolyse élevée produite par les macrophages et les fibroblastes prolifératifs. Lors de situations diagnostiques difficiles, la FDG-PET/CT peut être utile, d'une part pour rechercher des lésions associées de vascularite des gros vaisseaux, aorte et carotide, et, d'autre part, pour étayer le diagnostic alors que la localisation



des prises de FDG est très caractéristique au niveau des tubérosités ischiatiques, des grands trochanter, des espaces interépineux cervicaux et lombaires et, enfin, au niveau des articulations glénohumérales [11].

bDMARD et chirurgie du membre supérieur

Enfin, il paraît important de souligner les résultats d'une étude explorant l'association entre l'introduction des biologiques dans le traitement de la PR et le taux de chirurgie du membre supérieur sur une période de 5 ans au Danemark [12]. L'étude s'est concentrée sur des patients avec un diagnostic récent de PR. Utilisant le Danish National Patient Register sur les périodes dites pré-bDMARD (1996-2001) et bDMARD (2003-2012) avec une année d'intervalle qui correspond à l'arrivée de ces traitements en 2002, ils ont identifié 18 645 patients ayant une PR incidente sur la période 1996-2012, qu'ils ont appariés sur l'âge, le sexe et la municipalité à 10 sujets contrôles pris dans la population générale. Alors que l'incidence de chirurgie pour arthroplastie du membre supérieur restait stable, autour de 2,46/1000 patients-années (IC₉₅: 1,96-2,96) de 1996 à 2001, l'étude montre une diminution de cette incidence à partir de 2003, se poursuivant au-delà avec une baisse annuelle de -0,08/1000 patients-années (IC₉₅: [-0,20; +0,02]). À la même période, et depuis 1996, cette même incidence ne cessait de progresser chez les sujets contrôles avec une évolution vers le regroupement des 2 courbes (figure 2). Cette étude démontre donc solidement qu'il y a un moindre recours à la chirurgie prothétique du membre supérieur chez les patients porteurs d'une PR et suggère un lien fort avec l'apparition des bDMARD dans l'arsenal thérapeutique. Ces résultats ne sont pas retrouvés dans toutes les études,

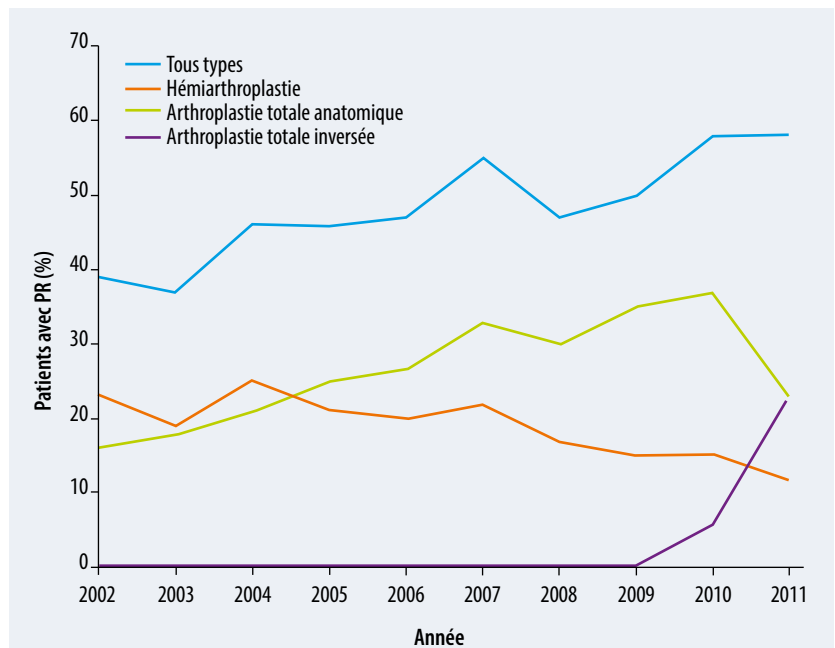


Figure 3. Taux de chirurgie pour arthroplastie de l'épaule chez des patients porteurs d'une PR en fonction du type de prothèse dans une large base de données de santé américaine entre 2002 et 2011 [13].

notamment celle publiée par T.S. Leroux et al. [13] à partir d'une large base de données de santé américaine analysée entre 2002 et 2011. Ces auteurs rapportent au contraire une augmentation du recours à la chirurgie prothétique de l'épaule chez les patients porteurs d'une PR. Mais leurs résultats mettent surtout en avant le recours beaucoup plus fréquent de cette chirurgie prothétique chez les patients avec PR et une rupture de la coiffe des rotateurs, grâce au développement de l'utilisation des prothèses inversées dans cette indication à partir de 2009 (figure 3). Cela est largement développé dans l'article de C. Lévine, également publié dans ce dossier (p. 38).

T. Thomas déclare ne pas avoir de liens d'intérêts en relation avec l'article.

Références bibliographiques

1. Thomas T et al., for the GREP. The rheumatoid shoulder: current consensus on diagnosis and treatment. *Joint Bone Spine* 2006;73:139-43.
2. Cuomo F et al. The rheumatoid shoulder. *Rheum Dis Clin North Am* 1998;24:67-82.
3. MacGregor AJ, Silman AJ. Rheumatoid arthritis, classification and epidemiology. In: *Rheumatology*. London: Mosby, 1999.
4. Gschwend N, Kentsch A. Arthritic disorders surgery of the rheumatoid shoulder. In: Bateman JE, Welsh RP, eds. *Surgery of the shoulder*. St Louis: Mosby, 1984: 269-80.
5. Lehtinen JT et al. Incidence of glenohumeral joint involvement in seropositive rheumatoid arthritis. A 15-year endpoint study. *J Rheumatol* 2000;27:347-50.
6. Elbinoune I et al. Rheumatoid shoulder assessed by ultrasonography: prevalence of abnormalities and associated factors. *Pan Afr Med J* 2016;24:235.

7. Kojima T et al. Characteristics of functional impairment in patients with long-standing rheumatoid arthritis based on range of motion of joints: baseline data from a multicenter prospective observational cohort study to evaluate the effectiveness of joint surgery in the treat-to-target era. *Mod Rheumatol* 2018;28:474-81.
8. Bergstra SA et al. Evaluation of the joint distribution at disease presentation of patients with rheumatoid arthritis: a large study across continents. *RMD Open* 2017;3(2):e000568.
9. Sabchshyn V et al. Concurrence of rheumatoid arthritis and calcium pyrophosphate deposition disease: a case collection and review of the literature. *Semin Arthritis Rheum* 2018;48:9-11.
10. Suzuki T et al. Proliferative synovitis of the shoulder bursa is a key feature for discriminating elderly onset rheumatoid arthritis mimicking polymyalgia rheumatica

from polymyalgia rheumatica. *Clin Med Insights Arthritis Musculoskelet Disord* 2017;10:1179544117745851.

11. Kubota K et al. Clinical value of FDG-PET/CT for the evaluation of rheumatic diseases: rheumatoid arthritis, polymyalgia rheumatica, and relapsing polychondritis. *Semin Nucl Med* 2017;47:408-24.

12. Cordtz R et al. Reduction in upper limb joint surgery among rheumatoid arthritis patients: an interrupted time series analysis using Danish health care registers. *Arthritis Care Res (Hoboken)* 2019 Jan 25. Doi: 10.1002/acr.23835 [Epub ahead of print].

13. Leroux TS et al. Shoulder arthroplasty in patients with rheumatoid arthritis: a population-based study examining utilization, adverse events, length of stay, and cost. *Am J Orthop (Belle Mead NJ)* 2018;47(6).

L'épaule rhumatoïde : état des lieux 2019 sur le plan chirurgical

Rheumatoid shoulder in 2019: current concepts

C. Lévigne*



La prise en charge chirurgicale de l'épaule rhumatoïde a beaucoup changé ces 10 dernières années pour 2 raisons principales :

- d'une part, une efficacité croissante des nouveaux traitements médicaux qui conduit à ce que l'on opère beaucoup moins d'épaules rhumatoïdes ;
- d'autre part, une meilleure connaissance des résultats de la prothèse inversée à moyen terme dans cette étiologie, qui a modifié les indications thérapeutiques.

La problématique chirurgicale s'est par ailleurs beaucoup modifiée au fil des grandes études de patients

que nous avons menées de façon rétrospective ces 20 dernières années.

Bilan d'évaluation

En cas d'échec du traitement médical, si les douleurs persistent dans la vie quotidienne et que la perte d'autonomie s'aggrave, il est logique de discuter d'un traitement chirurgical. Deux paramètres sont essentiels pour choisir l'intervention la plus adaptée :

- l'état de la coiffe des rotateurs ;
- l'usure des surfaces articulaires : au niveau de la glène et de la tête humérale.

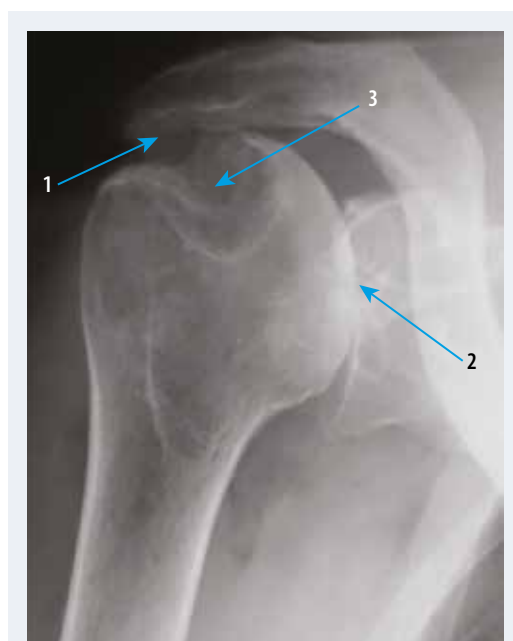

Figure 1. Radiographie de face d'une épaule rhumatoïde : notez la diminution de la distance acromio-humérale (1), le pincement de l'interligne articulaire à la partie supérieure de la glène (2) et la grosse géode au col anatomique de la tête humérale (3).

La radiographie de face

Elle est indispensable pour évaluer ces 2 paramètres en analysant :

- la position en hauteur de la tête par rapport à la glène (centrée ou ascensionnée), que l'on quantifie par la distance acromiohumérale sur la radiographie de face en rotation neutre (*figure 1*). La distance normale est de 8 à 11 mm. En dessous de 7 mm, on peut s'attendre à une coiffe très déficiente (par rupture tendineuse ou par infiltration graisseuse des muscles en amont). La coiffe rhumatoïde est d'ailleurs souvent très fine et très déficiente avant même qu'il y ait rupture proprement dite ;
- le pincement de l'interligne glénohuméral : l'espace radiographique entre les 2 surfaces représente bien sûr l'épaisseur du cartilage restant ;
- l'état de la tête humérale : on recherche une éventuelle perte de la sphéricité de la tête, l'existence de géodes du col anatomique ou même, fréquemment, celle d'une encoche qui peut faire le tour du col anatomique sur les clichés de face dans

* Chirurgien de l'épaule, clinique du parc, Lyon.

Points forts⁺⁺

- » Les interventions arthroscopiques pour nettoyage articulaire ou synovectomie ne sont plus réalisées.
- » Rien ne presse pour une chirurgie prothétique d'une épaule rhumatoïde si les symptômes sont bien contrôlés par le traitement médical, même s'il y a un pincement articulaire complet sur les radiographies.
- » La prothèse inversée est maintenant le choix logique, compte tenu de la déficience de la coiffe, qu'elle soit rompue ou non, dans la polyarthrite rhumatoïde et des bons résultats à long terme au-delà de 10 ans dans les dernières séries publiées.

Mots-clés

Épaule rhumatoïde
Prothèse d'épaule

les 3 rotations (neutre, externe, interne), enfin, une zone d'ostéonécrose ;

- l'état d'usure osseuse de la glène et le niveau de cette usure dans le plan vertical.

L'aspect radiographique de l'épaule est très variable dans la polyarthrite rhumatoïde, selon l'ancienneté de l'atteinte et, surtout, selon l'agressivité de la maladie synoviale. On a décrit de façon schématique une classification [1] en 3 formes radiographiques (figure 2) :

- les formes centrées qui se présentent et évoluent comme l'omarthrose primitive, la tête humérale restant longtemps centrée et la coiffe longtemps préservée. L'usure glénoïdienne évolue de façon concentrique. Ce sont des formes très enraidissantes sur le plan clinique ;
- les formes ascendantes marquées par une coiffe très déficiente dans lesquelles l'ascension de la tête humérale précède l'usure de la partie supérieure de la glène, comme dans les omarthroses secondaires aux ruptures de coiffe ;
- les formes destructrices, observées souvent chez des patients plus jeunes avec une synovite plus agressive et une évolution plus rapide vers la destruction des surfaces articulaires humérale et glénoïdienne.

L'imagerie en coupes : arthroscanner ou IRM

L'arthroscanner permet de dépister une éventuelle rupture de coiffe et précise l'état musculaire en amont des tendons ; il fournit la possibilité d'être très précis sur l'importance et la localisation de l'usure des surfaces articulaires et de planifier une éventuelle reconstruction osseuse (figure 3). Il peut être réalisé dans le même temps une injection intra-articulaire de corticoïdes. L'IRM précise les mêmes éléments, mais reste un peu moins précise sur l'os.

Méthodes chirurgicales

Les interventions arthroscopiques pour nettoyage articulaire ou synovectomie ne sont plus réalisées. Les prothèses d'épaule sont de 3 types : la prothèse totale anatomique, qui remplace à l'identique les

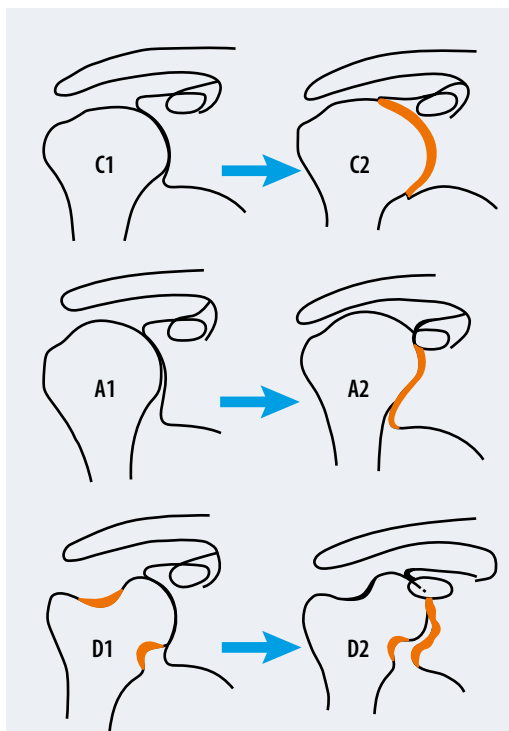


Figure 2. Classification des formes radiographiques de l'épaule rhumatoïde en forme concentrique (C1 : sans érosion glénoïdienne, C2 : avec érosion glénoïdienne), forme ascendante (A1 : sans érosion glénoïdienne, A2 : avec érosion glénoïdienne), et forme destructrice (D1 : sans érosion glénoïdienne, D2 : avec érosion glénoïdienne).

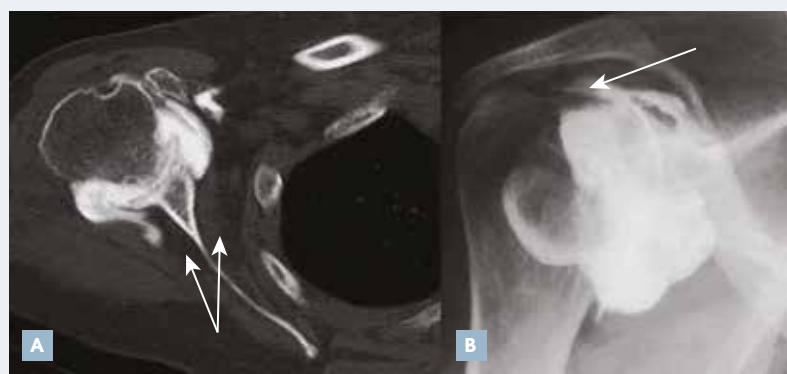

Figure 3. A. Coupe horizontale d'un arthroscanner. Noter l'infiltration graisseuse des muscles et l'usure osseuse du versant glénoïdien. B. Arthrographie : la coiffe de cette même patiente reste étanche.

Highlights

- » Arthroscopy for debridement or synovectomy is no longer performed.
- » Nowadays, there is no rush for arthroplasty surgery of rheumatoid shoulder as long as clinical symptoms are well managed under medical treatment and regardless of glenohumeral joint space narrowing on X-rays.
- » Shoulder reverse arthroplasty is now the most logical surgical option because of rotator cuff deficiency, whether it is continent or not and because of reassuring results of long-term follow-up, beyond 10 years, in recently published series.

Keywords

Rheumatoid arthritis
Shoulder arthroplasty

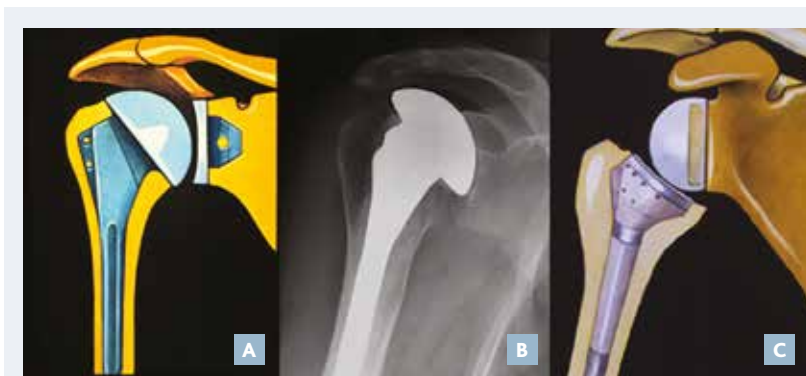

Figure 4. Schéma des 3 types de prothèse d'épaule. **A.** Prothèse totale anatomique (dessin). **B.** Prothèse céphalique (radiographie). **C.** Prothèse totale inversée (dessin).

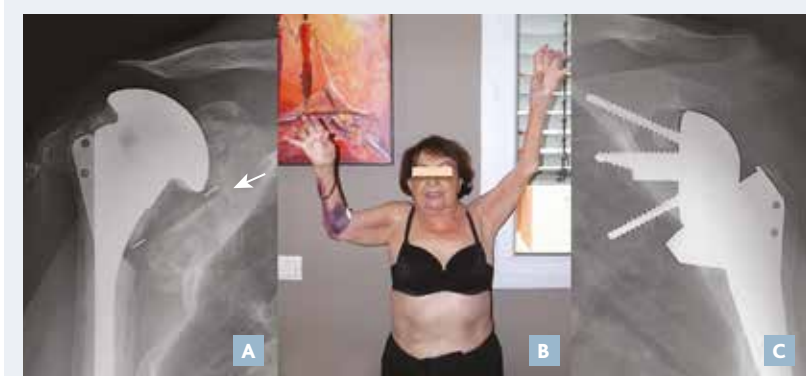


Figure 5. Évolution clinique et radiographique d'une prothèse totale anatomique du côté droit avec 22 ans de recul. **A.** Noter l'ascension de la tête humérale, avec un descellement complet de l'implant glénoïdien qui a basculé en dessous. **B.** La situation clinique reste acceptable, avec une élévation active qui se maintient à 90°. **C.** Pour comparaison, la prothèse inversée du côté gauche avec un recul plus court, de 11 ans, avec une élévation active à 140°.

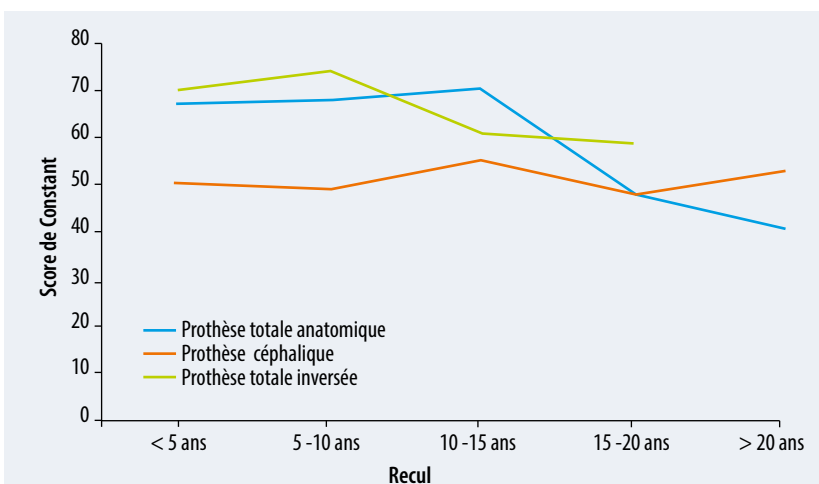


Figure 6. Courbes de survie comparée des 3 types de prothèse sur plus de 20 ans.

2 surfaces articulaires, la prothèse totale inversée, dont les composants sont inversés avec un emboîtement qui permet de s'affranchir de l'état de la coiffe des rotateurs, et la prothèse céphalique (ou hémiarthroplastie), qui ne remplace que la tête humérale sans geste sur la glène (figure 4).

Indications chirurgicales

Une étude rétrospective récente portant sur 118 patients opérés avant 60 ans et revus avec un recul de 2 à 24 ans a permis de mieux préciser nos indications thérapeutiques [2].

➤ La prothèse totale anatomique a longtemps été l'intervention de choix, mais le résultat fonctionnel se détériore au-delà de 10 ans, car l'usure de la coiffe continue d'évoluer. Il en résulte une ascension de la tête humérale qui favorise le descellement de l'implant glénoïdien [3]. Ce descellement s'accompagne au fil des années d'une perte de mobilité active mais reste généralement peu douloureux, et la reprise chirurgicale est rarement nécessaire (figure 5).

La prothèse totale anatomique garde cependant des indications chez des patients de moins de 60 ans devant des douleurs résistantes au traitement médical avec une épaule centrée et une coiffe non déficiente à l'imagerie. En faveur de cette option, on peut penser que l'amélioration de nos implants et du scellement glénoïdien permettront à l'avenir une meilleure longévité.

En tout cas, et contrairement à ce que l'on recommandait il y a 10 ans, si les symptômes sont bien contrôlés par le traitement médical, rien ne presse même s'il y a un pincement articulaire complet sur les radiographies et même si l'on sait que la coiffe et/ou la glène risquent de se détériorer à bas bruit. Il sera toujours possible de proposer plus tard une des 2 options suivantes.

➤ La prothèse inversée devait être une option logique compte tenu de la déficience de la coiffe dans la polyarthrite rhumatoïde, mais elle a longtemps été écartée en raison de la fragilité osseuse de l'omoplate qui faisait craindre à moyen terme un arrachement de la fixation de l'implant glénoïdien sous l'effet des contraintes. Par ailleurs, les courtes séries préliminaires suggéraient un risque d'infection plus important chez ces patients immunodéprimés [4, 5]. Les bons résultats observés sur 2 études portant sur un grand nombre de patients en 2016 et 2018 nous ont rassuré sur ces 2 points [2, 6] avec un résultat antalgique et fonctionnel qui, pour l'instant, se maintient au-delà de

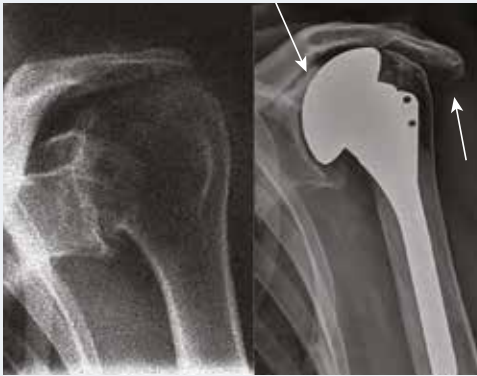

Figure 7. Évolution radiographique avec 18 ans de recul d'une prothèse céphalique : noter l'ascension et la médialisation de la tête humérale dans l'angle spinoglénoïdien du fait de l'érosion osseuse au contact du métal.

10 ans de recul (*figure 6*). On peut ainsi temporiser chez des patients peu douloureux, car la prothèse inversée restera possible quel que soit l'état de la coiffe. La prothèse inversée permet en outre d'associer une reconstruction par greffe osseuse en cas d'usure glénoïdienne avancée dans des conditions techniques beaucoup plus favorables qu'avec une prothèse anatomique.

► La prothèse céphalique est beaucoup plus simple sur le plan technique, mais moins ambitieuse sur le résultat fonctionnel, avec une élévation antérieure qui ne dépasse guère 90°. En revanche, les complications sont peu nombreuses, et le résultat se maintient dans le temps, malgré l'usure progressive de la surface glénoïdienne observée au fil des années dans la plupart des cas (*figure 7*). La prothèse céphalique pourra être proposée chez des patients fragiles ou dans les formes très détruites.

C. Lévine déclare avoir des liens d'intérêts avec la société Wright (consultant et royalties).

Références bibliographiques

1. Lévine C. Classifications et évolutions radiographiques de l'épaule rhumatoïde. *Rev Rhum* 2002;69(Suppl. 3):108-12.
2. Barbato A et al. Results of shoulder prostheses in young rheumatoid patients (under 60). An analysis of a retrospective series of 129 patients. In: Boileau P, ed. *Shoulder concepts*. Montpellier: Sauramps Médical, 2018;31-3.
3. Sneppen O et al. Total shoulder replacement in rheumatoid arthritis: proximal migration and loosening. *J Shoulder Elbow Surg* 1996;5:47-52.
4. Rittmeister M, Kerschbaumer F. Grammont reverse total shoulder arthroplasty in patients with rheumatoid arthritis and non reconstructible rotator cuff lesions. *J Shoulder Elbow Surg* 2001;10:17-22.
5. Woodruff MJ et al. Arthroplasty of the shoulder in rheumatoid arthritis with rotator cuff dysfunction. *Int Orthop* 2003;27:7-10.
6. Lévine C. Reverse shoulder arthroplasty in rheumatoid arthritis. In: Boileau P, ed. *Shoulder concepts*. Montpellier: Sauramps Médical, 2016;95-106.



Rendez-vous mensuel
autour d'un **cas clinique**
présenté et commenté
par un expert



Participation aux quiz didactiques, et accès illimité
et gratuit à la banque des cas cliniques

Pour être informé par e-mail de la publication du cas clinique, inscrivez-vous sur
imagedumois.com/rhumatologie/index/cas-du-mois

Le contenu est sous la seule responsabilité du coordonnateur,
des auteurs et du directeur de la publication qui sont garants de son objectivité.
Ce contenu est édité par Edimark SAS, 44, rue de Prony, CS 10107 - 75017 Paris
Tél.: 01 46 67 63 00 - contacts@edimark.fr - www.edimark.fr

IMAGE DU MOIS

SITE RÉSERVÉ AUX PROFESSIONNELLS DE SANTÉ



Sous l'égide de

la lettre
DU RHUMATOLOGUE

Avec le soutien institutionnel de

medac

édition.spéciale

d'après l'American College of Rheumatology 2019

Présentée au

32^e Congrès de la Société française de rhumatologie (SFR)

Paris - Porte de Versailles, 8-10 décembre 2019

Lundi 9 décembre de 8h30 à 9h30
Hall 7.3 - Salle 2



Un comité d'experts

vous présentera en direct
l'essentiel de l'ACR 2019
sous forme de reportages vidéo
tournés lors du congrès.

Remerciements aux **Drs Aurélie Beltai, Gaétane Nocturne, Augustin Latourte** et **Dewi Guellec** pour leur participation au projet éditorial

EXPERTS :

Pr Bernard Combe

Polyarthrite rhumatoïde

Pr Xavier Mariette

Maladies auto-immunes

Pr Pascal Richette

Goutte et arthrose

Pr Alain Saraux

Spondyloarthrite et rhumatismes psoriasiques

Sous l'égide de

la lettre
DU RHUMATOLOGUE®

Avec le soutien institutionnel de

 **NOVARTIS**

Attention, ceci est un compte-rendu de congrès et/ou un recueil de résumés de communications de congrès dont l'objectif est de fournir des informations sur l'état actuel de la recherche; ainsi, les données présentées sont susceptibles de ne pas être validées par les autorités de santé françaises et ne doivent donc pas être mises en pratique.

Les ruptures du grand pectoral

Tears of pectoralis major

A. Walch*, A. Godenèche*

Le grand pectoral, ou pectoralis major (PM), est un muscle du membre supérieur dont la fonction est l'adduction, la flexion antérieure du bras et la rotation interne de l'épaule.

Ce muscle est peu important dans la vie de tous les jours, mais il l'est particulièrement lors des activités en force.

Le grand pectoral est composé de 2 chefs :

- un chef claviculaire, supérieur ;
- un chef sternocostal, inférieur (*figure 1*).

Le chef sternal est le plus important des 2 chefs, et représente 80 % du volume total du muscle [1]. Ces 2 chefs se rejoignent pour s'insérer en J sur le bord latéral de la gouttière bicipitale de l'humérus. Le chef claviculaire s'insère en avant, et le chef sternal s'insère en arrière.

Le nerf pectoral médial (C8-T1) innerve la portion inférieure du PM, et le nerf pectoral latéral (C5-7) innerve la portion supérieure du PM.

Du fait de son anatomie particulière, le tendon du PM est à risque de rupture, particulièrement lors d'une contraction excentrique du PM : lorsque le bras est en extension, rotation externe et abduction [2]. En effet, dans cette position, les fibres du chef sternocostal sont en tension maximale.

Épidémiologie

La première description de rupture du grand pectoral remonte à 1822 avec Patissier : un apprenti boucher s'était rompu le tendon du PM en manipulant de la viande [3].

De 1822 à 2010, 365 cas ont été rapportés dans la littérature, dont 76 % après 1990 [4].

Initialement, les ruptures étaient surtout liées au travail, alors que, de nos jours, elles sont de plus en plus fréquemment liées aux activités physiques, comme la musculation, avec les bancs de musculation (49 % des cas) ou les poids (7 %) [5].

Ce sont des lésions qui touchent plus particulièrement les hommes de 20 à 40 ans, sportifs, et plus fréquemment les "consommateurs" de stéroïdes [2, 6].

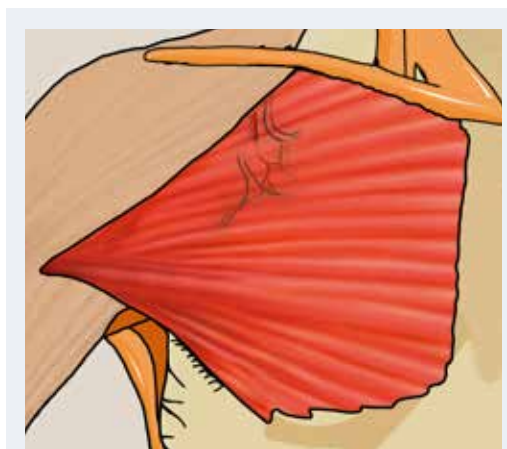


Figure 1. Anatomie du grand pectoral.

Diagnostic

Le diagnostic repose sur un faisceau d'arguments cliniques et paracliniques. Le choix du traitement, chirurgical ou non, dépend d'un diagnostic précis.

Clinique

À l'interrogatoire, les ruptures du grand pectoral apparaissent fréquemment comme survenant lors d'activités physiques. Le mécanisme est le plus souvent indirect (83 % des cas [4]), avec une contraction excentrique du PM, lors d'un effort de musculation, par exemple, ou, plus rarement, direct, comme un traumatisme au cours d'un tackle [2]. Le patient se plaint souvent d'une perte de force et de la douleur. Les patients peuvent rapporter un claquement au niveau du bras lors de l'accident. L'examen est bilatéral et comparatif. On peut parfois observer une ecchymose, un œdème, une déformation ou une asymétrie au niveau du creux axillaire ou du thorax [7]. Cependant, ces signes ne sont pas spécifiques.

À la palpation, le creux axillaire et l'insertion humérale sont souvent sensibles. On peut demander au



A. Walch



A. Godenèche

* Centre orthopédique Santy, Lyon.

Points forts⁺⁺

Mots-clés

Grand pectoral

Rupture

Diagnostic

Traitement

» Le grand pectoral (PM) est un muscle du membre supérieur qui s'insère sur le thorax et l'humérus et comprend 2 chefs.

» Les ruptures du PM ont lieu principalement lors d'un effort de contraction excentrique du muscle. Ce sont des ruptures affectant l'homme jeune.

» Le diagnostic est à la fois clinique et paraclinique, avec notamment l'IRM.

» Le traitement chirurgical donne de bons résultats, avec un taux élevé de retour aux activités antérieures.

Highlights

» *The pectoralis major (PM) is a muscle spread from the thorax to the humerus, with 2 heads.*

» *PM ruptures mainly occur during an eccentric loading exercise. It is a muscle lesion occurring in young active man.*

» *The diagnostic relies both on clinic examination and imaging, mostly MRI.*

» *Surgery gives satisfactory results and a high rate of return to previous activities.*

Keywords

Pectoralis major

Tear

Diagnostic

Treatment

patient de réaliser une adduction du bras afin de voir le muscle se contracter sur le thorax. Il est possible d'exercer une palpation du bord inférieur du creux axillaire afin de se rendre compte du caractère plein ou vide du tendon du PM. Il faut aussi palper le corps musculaire du tendon sur le thorax.

Enfin, la force est testée en adduction, flexion antérieure et rotation interne, à la recherche d'une gêne du patient. Cependant, le diagnostic peut être difficile en aigu.

Imagerie

◆ Radiographies simples

Les radiographies simples de face et de profil de l'humérus sont souvent peu informatives. On peut parfois observer des avulsions osseuses avec l'insertion du PM. Il ne faut pas oublier l'articulation glénohumérale, à la recherche d'une éventuelle luxation concomitante. Les radiographies permettent aussi d'écarter des diagnostics différentiels comme la fracture de l'humérus.

◆ L'échographie

L'échographie permet, de manière non invasive et peu coûteuse, d'évaluer les caractéristiques de la lésion du PM : complète ou non, localisation, rétraction (figure 2). Cependant, la caractérisation précise de la lésion peut être difficile : pour une avulsion

humérale, l'échographie peut retrouver l'hématome au niveau de la jonction myotendineuse du PM [8]. Les progrès de l'échographie la rendent de plus en plus précise pour le diagnostic. De plus, l'échographie est moins chère et souvent plus accessible que l'IRM. Cela en fait un examen de débrouillage et de suivi de choix. Cependant, l'échographie est un examen très opérateur-dépendant.

◆ IRM

L'IRM est le *gold standard* pour le diagnostic des ruptures du PM [9-11]. L'IRM permet de voir une rupture complète ou non, la rétraction du tendon du PM (figure 3), l'importance de cette rétraction, le lieu de la rupture et de rechercher des lésions associées, comme des lésions du tendon du long biceps. Placer le bras en rotation externe augmente la précision de l'IRM. Ainsi, l'IRM permet le diagnostic positif et la planification préopératoire du geste à réaliser. Cependant, la précision de l'IRM diminue avec l'ancienneté de la lésion [11].

Classification

Les ruptures peuvent être complètes (59 %) ou partielles (41 %) [5]. Elles peuvent avoir lieu à l'insertion humérale, à la jonction myotendineuse, en plein corps du tendon ou, plus rarement, dans le corps

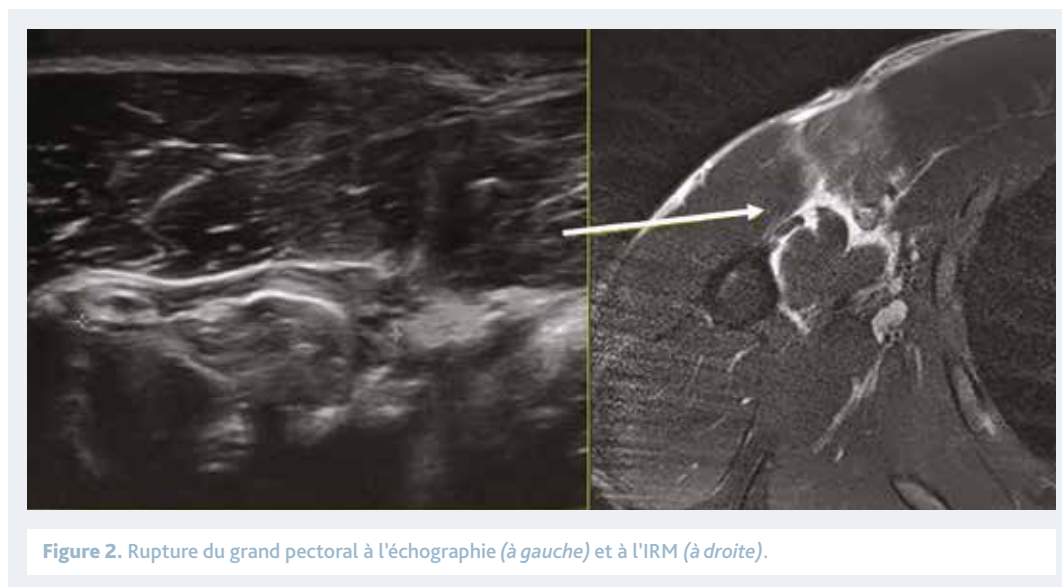


Figure 2. Rupture du grand pectoral à l'échographie (à gauche) et à l'IRM (à droite).

musculaire [6]. R. Tietjen a proposé en 1980 une classification de ces lésions en fonction du lieu de la lésion et de sa gravité [12]. Cependant, cette classification est essentiellement descriptive de la lésion, et ne prend pas en compte le délai, la gravité des ruptures partielles et la distinction entre les 2 chefs musculaires, qui sont des éléments fondamentaux pour la décision thérapeutique.

Traitement

Afin de choisir le traitement optimal, il est important d'établir le délai d'apparition de la lésion, son caractère aigu ou chronique ainsi que le type de la lésion, partielle ou complète, et sa localisation [4].

Traitement conservateur

Le traitement conservateur convient pour des ruptures partielles, en plein corps musculaire du PM, ou chez des patients peu demandeurs ayant un faible niveau d'activité [2, 13, 14]. Le traitement conservateur permet de reprendre une vie quotidienne sans gêne.

Les patients sont immobilisés 6 semaines dans une attelle coude au corps, et la rééducation débute à la 2^e semaine. Les patients reprennent leur vie quotidienne normale à la 6^e semaine, et leurs activités sans limitation au 3^e mois [13, 14]. Le traitement chirurgical peut toujours être réalisé de manière secondaire si les résultats sont insuffisants.

Traitement chirurgical

Le traitement chirurgical est indiqué en cas de rupture complète du PM. La chirurgie n'a pas pour objet la restauration des activités de tous les jours, mais la récupération de la force et la reprise du sport, voire un rétablissement esthétique.

Le délai opératoire optimal pour réparer le PM est inconnu, mais l'avis général est de les réparer dans les 6 à 8 semaines [2]. Néanmoins, contrairement à d'autres lésions tendineuses (par exemple pour la coiffe des rotateurs), une réinsertion tardive peut être envisagée dans de bonnes conditions (1 an après le traumatisme) si la gêne fonctionnelle le justifie. De plus, il existe de nombreuses techniques opératoires de réparation [15-18], aucune n'ayant fait la preuve de sa supériorité. On peut cependant les classer en sutures transosseuses, sutures sur une ancre ou sutures sur un bouton cortical. Ainsi, lorsque

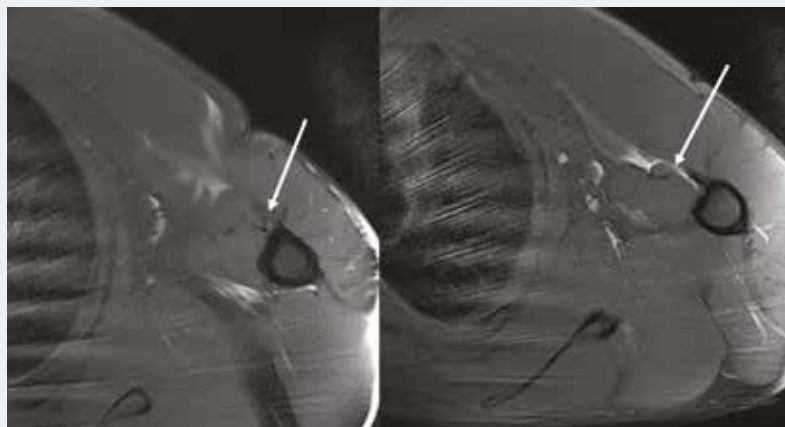


Figure 3. Rupture du grand pectoral à l'IRM. La flèche blanche montre la rupture avec la rétraction tendineuse.

le tendon natif est trop abîmé, lors d'une rupture chronique, par exemple, on peut avoir recours à une greffe de tendon.

◆ Techniques transosseuses

Une tranchée verticale est créée dans l'humérus au niveau de l'insertion du PM, ainsi que des trous dans cette tranchée [14]. Les sutures sont passées dans le tendon puis dans les trous de la tranchée et sont sécurisées sur un pont osseux. Cette technique était la première utilisée.

◆ Ancres

Les ancres sont insérées au niveau de l'insertion du PM sur l'humérus [1, 19, 20]. Les sutures sont ensuite passées dans le tendon afin de permettre la réinsertion de ce dernier au niveau de son insertion anatomique.

◆ Boutons corticaux

Les boutons corticaux sont placés au même endroit que les ancres [13, 14, 21], mais permettent un appui sur la corticale de l'humérus. Des trous sont réalisés au travers de l'humérus, puis les boutons sont passés au travers des 2 corticales. Les sutures sont ensuite nouées au tendon du PM.

Greffe tendineuse

En cas de rupture chronique ou lorsque le moignon tendineux est trop abîmé ou rétracté pour être réinséré directement, une greffe tendineuse peut être nécessaire [13, 22]. Les ischiojambiers [23], le tendon

rotulien, le fascia lata [19], le tendon d'Achille [24] et des allogreffes de derme peuvent alors être utilisés, en fonction de l'habitude du chirurgien.

Rééducation

Les protocoles de rééducation sont très variables [1, 17, 21, 25]. En général, les patients sont immobilisés 6 semaines dans une attelle, avec un début de mobilisation passive dès la 2^e semaine, puis ils reprennent une vie quotidienne normale à la 6^e semaine, et leurs activités progressivement à partir du 3^e mois, sans limite au 6^e mois.

Complications

Des complications ont rarement été décrites en aigu, telles qu'un syndrome de compartiment du bras [26, 27].

Les complications du traitement conservateur sont principalement un manque de force, particulièrement chez les sujets jeunes et actifs.

Les complications majeures, nécessitant une nouvelle opération, représentent 12 % des patients opérés. Ce sont la rupture itérative du tendon (5,4 %), les infections du site opératoire et les hématomes (5,1 %). Les complications mineures, ne nécessitant pas de nouvelle intervention, représentent 14 % des patients opérés, et sont une

douleur persistante au niveau de l'épaule et une faiblesse résiduelle [28].

Résultats

Des études comparant le traitement non chirurgical et chirurgical ont montré une supériorité du traitement chirurgical concernant la douleur, la force et la reprise des activités [5, 13, 28, 29].

Dans la littérature, avec un traitement chirurgical, plus de 90 % des patients reprennent leurs activités dans un délai moyen de 6,1 mois [5, 28, 30], et 95 % reprennent leur travail antérieur avec une moyenne de 6,9 mois [5, 6].

Les résultats sont excellents dans 69 % des cas, bons dans 15 % des cas, moyens dans 11 % des cas et mauvais dans 5 % des cas [5].

Conclusion

Les ruptures du grand pectoral sont principalement des lésions de l'homme jeune et actif, qui fait de la musculation. Cependant, ces ruptures peuvent avoir lieu au cours de n'importe quelle activité dans laquelle le bras est en rotation externe et le PM contracté. Le diagnostic est à la fois clinique et paraclinique. Le traitement non chirurgical convient pour un patient peu actif et sédentaire. Pour les autres patients, la réparation est recommandée et donne de bons résultats. ■

A. Walch et A. Godenèche
déclarent ne pas avoir de liens
d'intérêts.

Références bibliographiques

1. Butt U et al. Pectoralis major ruptures: a review of current management. *J Shoulder Elbow Surg* 2015;24(4):655-62.
2. Bak K et al. Rupture of the pectoralis major: a meta-analysis of 112 cases. *Knee Surg Sports Traumatol Arthrosc* 2000;8(2):113-9.
3. Patissier P. *Traité des maladies des artisans, et de celles qui résultent des diverses professions, d'après Ramazzini*. Paris : J.-B. Baillière ;1822.
4. ElMaraghy AW, Devereaux MW. A systematic review and comprehensive classification of pectoralis major tears. *J Shoulder Elbow Surg* 2012;21(3):412-22.
5. Yu J et al. Outcomes and return to sport after pectoralis major tendon repair: a systematic review. *Sports Health* 2018;11(2):134-41.
6. Balazs GC et al. Incidence rate and results of the surgical treatment of pectoralis major tendon ruptures in active-duty military personnel. *Am J Sports Med* 2016;44(7):1837-43.
7. Kretzler HH, Richardson AB. Rupture of the pectoralis major muscle. *Am J Sports Med* 1989;17(4):453-8.
8. Lee SJ et al. Distal pectoralis major tears: sonographic characterization and potential diagnostic pitfalls. *J Ultrasound Med* 2013;32(12):2075-81.
9. Zvijac JE et al. Pectoralis major tears: correlation of magnetic resonance imaging and treatment strategies. *Am J Sports Med* 2006;34(2):289-94.
10. Carney B et al. Complete rupture of the pectoralis major tendon: comparison of magnetic resonance imaging and intraoperative images. *PM R* 2015;7(6):671-3.
11. Chang ES et al. Accuracy of magnetic resonance imaging in predicting the intraoperative tear characteristics of pectoralis major ruptures. *J Shoulder Elbow Surg* 2016;25(3):463-8.
12. Tietjen R. Closed injuries of the pectoralis major muscle. *J Trauma* 1980;20(3):262-4.
13. De Castro Pochini A et al. Clinical considerations for the surgical treatment of pectoralis major muscle ruptures based on 60 cases. *Am J Sports Med* 2014;42(1):95-102.
14. Haley CA, Zacchilli MA. Pectoralis major injuries: evaluation and treatment. *Clinics in Sports Medicine* 2014;33(4):739-56.
15. Gregory JM et al. Suture technique influences the biomechanical integrity of pectoralis major repairs. *Orthopedics* 2015;38(9):e746-52.
16. Edgar CM et al. Pectoralis major repair: a biomechanical analysis of modern repair configurations versus traditional repair configuration. *Am J Sports Med* 2017;45(12):2858-63.
17. Wurm M et al. Surgical repair of acute pectoralis major muscle ruptures. *Orthop Traumatol* 2018;30(6):390-7.
18. Gupton M, Johnson JE. Surgical treatment of pectoralis major muscle ruptures: a systematic review and meta-analysis. *Orthop J Sports Med* 2019;7(2):2325967118824551.



Retrouvez l'intégralité
des références bibliographiques
sur www.edimark.fr



HYRIMOZ®

L'ADALIMUMAB PAR SANDOZ



HYRIMOZ® 40 mg, solution injectable en stylo prérempli et solution injectable en seringue préremplie, est indiqué dans le traitement :

En rhumatologie¹ :

- de la polyarthrite rhumatoïde modérément à sévèrement active de l'adulte lorsque la réponse aux traitements de fond, y compris le méthotrexate, est inadéquate.
- de la polyarthrite rhumatoïde sévère, active et évolutive chez les adultes non précédemment traités par le méthotrexate.
- du rhumatisme psoriasique actif et évolutif chez l'adulte lorsque la réponse à un traitement de fond antérieur a été inadéquate.
- de la spondylarthrite ankylosante sévère et active chez l'adulte ayant eu une réponse inadéquate au traitement conventionnel.
- de l'arthrite juvénile idiopathique polyarticulaire évolutive chez les patients à partir de 2 ans en association au méthotrexate en cas de réponse insuffisante à un ou plusieurs traitements de fond. Hyrimoz® peut être administré en monothérapie en cas d'intolérance au méthotrexate ou lorsque la poursuite du traitement par le méthotrexate est inadaptée.
- de l'arthrite active liée à l'enthésite chez les patients à partir de 6 ans en cas de réponse insuffisante ou d'intolérance au traitement conventionnel.

En gastro-entérologie¹ :

- de seconde intention de la maladie de Crohn active modérée à sévère, chez les patients adultes qui n'ont pas répondu malgré un

traitement approprié et bien conduit par un corticoïde et/ou un immunosuppresseur ; ou chez lesquels ce traitement est contre-indiqué ou mal toléré.

- de seconde intention de la maladie de Crohn active modérée à sévère, chez les enfants et les adolescents à partir de 6 ans, qui n'ont pas répondu à un traitement conventionnel comprenant un traitement nutritionnel de première intention et un corticoïde et/ou un immunomodulateur, ou chez lesquels ces traitements sont mal tolérés ou contre indiqués.
- de seconde intention de la rectocolite hémorragique active, modérée à sévère chez les patients adultes ayant eu une réponse inadéquate au traitement conventionnel, comprenant les corticoïdes et la 6-mercaptopurine (6-MP) ou l'azathioprine (AZA), ou chez lesquels ce traitement est contre-indiqué ou mal toléré.

En dermatologie¹ :

- du psoriasis en plaques, modéré à sévère, chez les patients adultes qui nécessitent un traitement systémique.
- du psoriasis en plaques chronique sévère chez les enfants à partir de 4 ans et les adolescents en cas de réponse insuffisante à un traitement topique et aux photothérapies ou lorsque ces traitements sont inappropriés.

Médicament d'exception. Prescription sur une ordonnance de médicament d'exception, en conformité avec la fiche d'information thérapeutique. **Conditions de prescription et de délivrance :** Liste I. Médicament soumis à prescription initiale hospitalière. Prescription initiale et renouvellement réservés aux spécialistes en rhumatologie, en pédiatrie, en médecine interne, en gastro-entérologie et hépatologie, en dermatologie ou en ophtalmologie. Remb. sec. soc. à 65%. Collect. Inscrit sur la liste des spécialités prises en charge en sus de la T2A.²

Avant de prescrire, consultez la place de la stratégie thérapeutique sur www.has-sante.fr.

Pour les autres indications, se référer au Résumé des Caractéristiques du Produit en vigueur¹.

Pour une information complète, consultez le Résumé des Caractéristiques du Produit sur la base de données publique des médicaments à l'adresse suivante : <http://www.base-donnees-publique.medicaments.gouv.fr>.

Pour plus d'informations sur ce médicament, consultez le site de l'EMA : www.ema.europa.eu

1. Résumé des Caractéristiques du Produit Hyrimoz® en vigueur.
2. HAS. Avis de la Commission de la Transparence du 05/09/2018 pour Hyrimoz®.

Chondrome de l'extrémité supérieure de l'humérus

Enchondroma of the upper part of the humerus

J. Garret¹, T. Jalaguier², J. Borne³

Généralités

Le chondrome est une tumeur bénigne cartilagineuse caractérisée par la formation de cartilage mature sans signes histologiques de chondrosarcome. Les chondromes correspondent à environ 3 % de l'ensemble des tumeurs osseuses et à 12 à 24 % des tumeurs bénignes. L'âge moyen au diagnostic est de 32 ans. La localisation la plus fréquente est la main. Le siège métaphysodiaphysaire proximal de l'humérus constitue le second siège de ce type de lésion. Le chondrome est exceptionnellement symptomatique. Ainsi, celui-ci peut se révéler de manière

fortuite ou de manière symptomatique en cas de fracture pathologique. Sa localisation peut être centrale, sous-périostée ou corticale. La maladie d'Ollier correspond à des chondromes multiples. Dans certains cas, le chondrome peut dégénérer en chondrosarcome, mais on décrit d'autres formes histologiques, de type histiocytome fibreux malin et ostéosarcome.

La découverte fortuite d'une tumeur cartilagineuse de l'extrémité supérieure de l'humérus sur une radiographie est classique. L'enjeu principal consiste à faire le diagnostic différentiel entre une tumeur bénigne et un chondrosarcome. Le diagnostic repose



J. Garret



T. Jalaguier

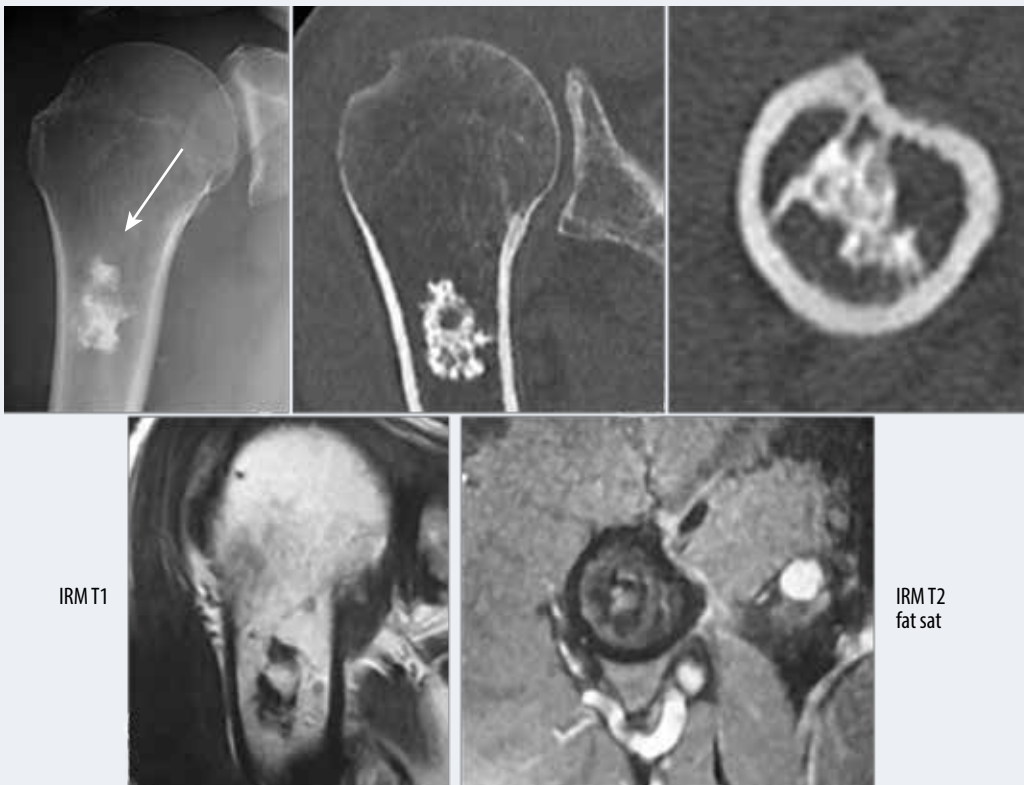


Figure 1. Niveau I: non suspect.

¹ Chirurgien de l'épaule, du coude et du poignet, clinique du Parc, Lyon.

² Interne en chirurgie orthopédique, Lyon ; spécialiste du membre supérieur.

³ Radiologue, clinique du Parc, Lyon.

Mots-clés

Chondrosarcome
Enchondrome
Conduite à tenir
Humérus
IRM

Points forts⁺⁺

- » Le diagnostic différentiel d'une tumeur cartilagineuse de l'extrémité supérieure de l'humérus entre chondrome et chondrosarcome de bas grade est avant tout un diagnostic d'imagerie (radio, scanner, IRM et scintigraphie), plus qu'un diagnostic histologique.
- » Quatre stades radiologiques peuvent être identifiés : stade I, tumeur non suspecte ; stade II, tumeur peu suspecte ; stade III, tumeur suspecte ; stade IV, tumeur très suspecte.
- » Chaque stade correspond à une prise en charge spécifique.

Highlights

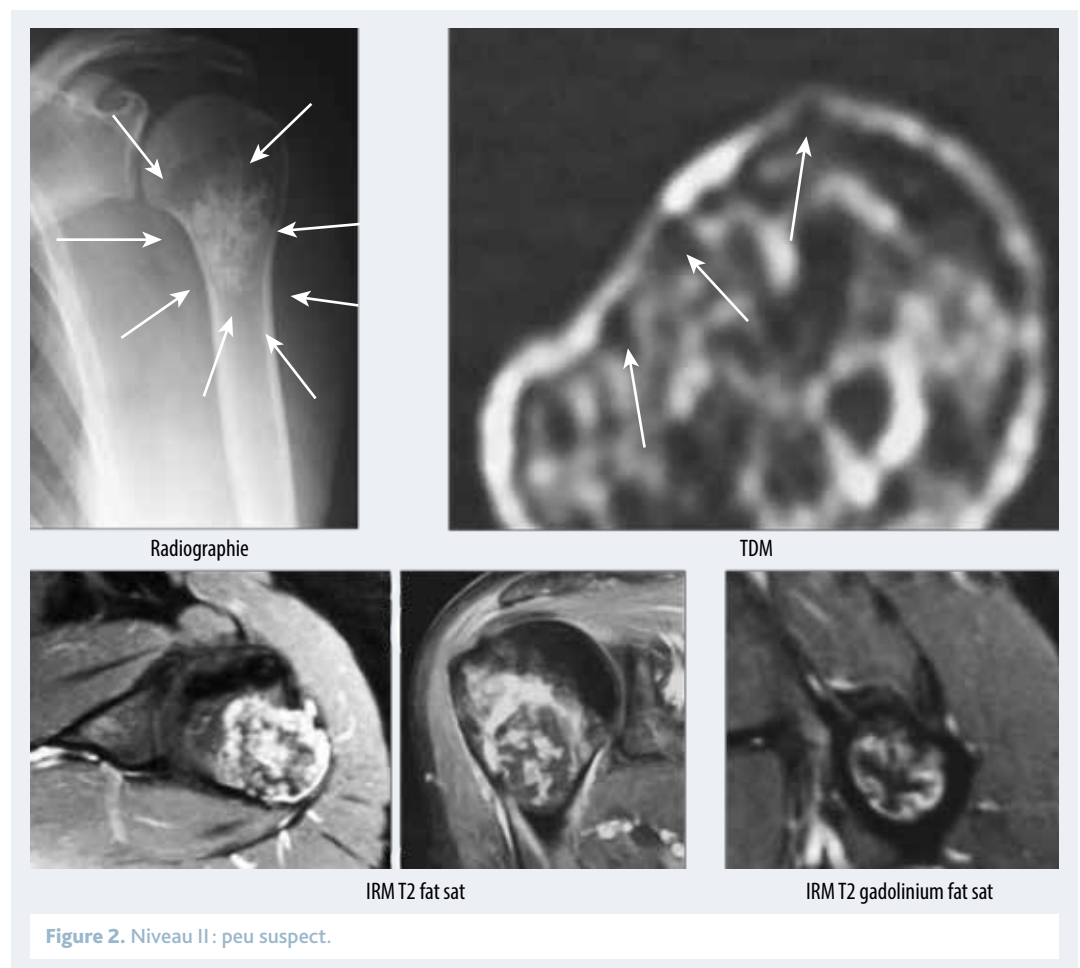
» The differential diagnosis of a cartilaginous tumor of the humeral upper part between an enchondroma and a low-grade chondrosarcoma is rather an imaging diagnosis (X-rays, TDM, MRI and CT-scan) than a histological diagnosis.

» Four radiological stages can be defined: stage I, non-suspect tumor; stage II, moderately suspect tumor; stage III, suspect tumor; stage IV, very suspect tumor.

» Each stage is related to a specific management.

Keywords

Chondrosarcoma
Enchondroma
Humerus
Management
MRI



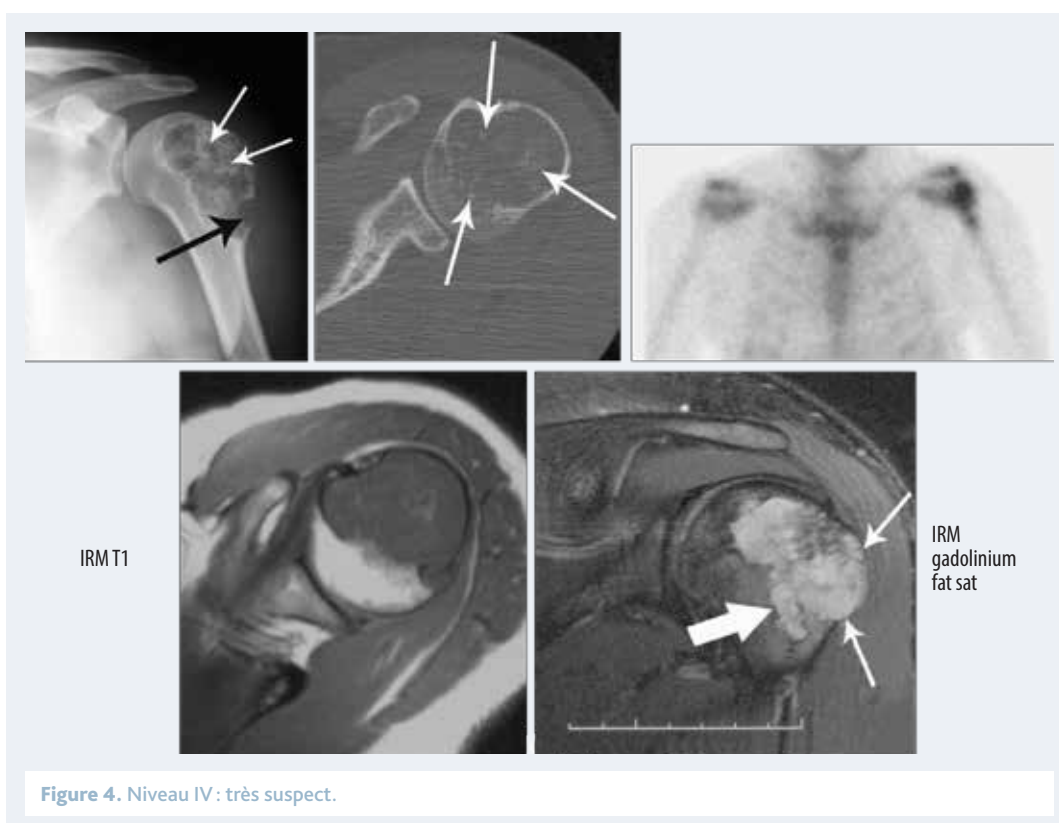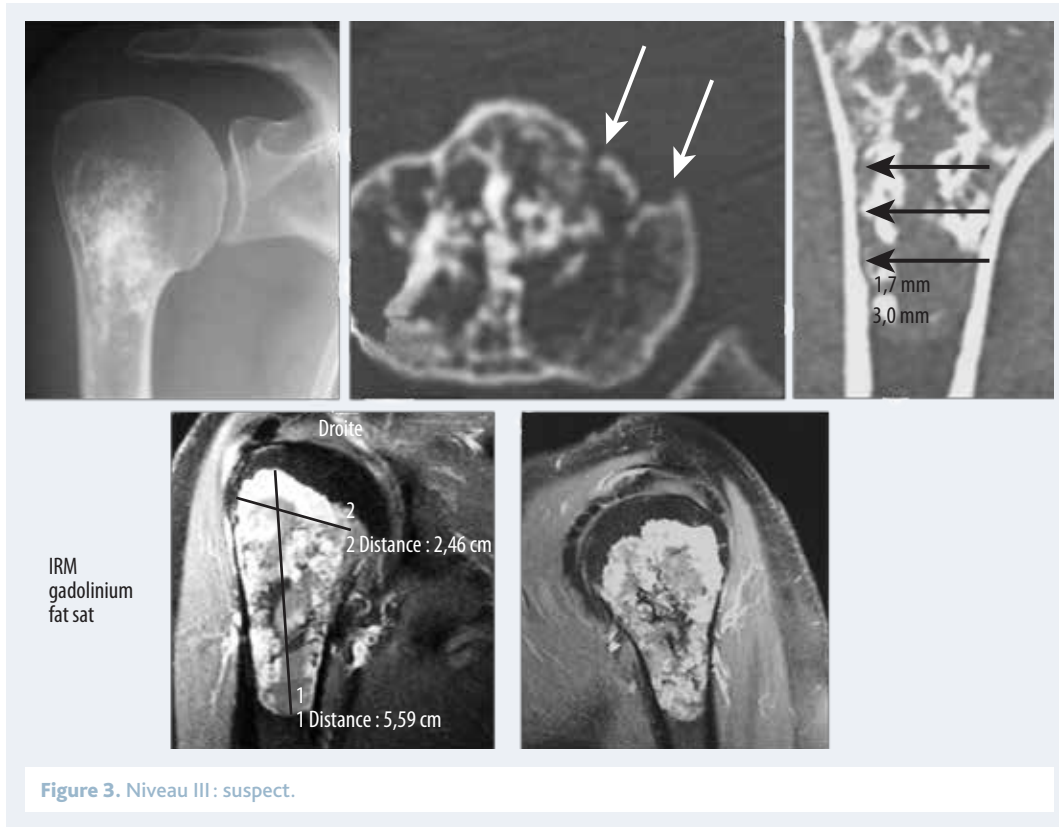
sur des critères cliniques, évolutifs, radiologiques et histocytologiques. L'erreur principale serait de ne s'appuyer que sur des critères histologiques.

Sémiologie radiologique typique en cas d'enchondrome solitaire de type chondrome central

Un bilan d'imagerie complet et rigoureux est indispensable pour éliminer une tumeur maligne. En cas de forme typique bénigne sur le plan radiologique, il ne sera pas nécessaire de réaliser une biopsie

osseuse, et une simple surveillance clinique et radiologique sera indiquée.

Les clichés simples mettent en évidence une lésion isolée centro-osseuse ne dépassant pas 5 cm, dont le siège est métaphysodiaphysaire ou diaphysaire proximal. Les contours sont réguliers, limités et circonscrits ; la sclérose périphérique est fine et régulière. La lésion peut être discrètement excentrée ou plurilobée. La présence de calcifications de la matrice tumorale évoque la nature cartilagineuse de la lésion ; elles sont volontiers en "pop-corn" et ne sont pas indispensables au diagnostic radiologique. L'abondance des calcifications, lorsque celles-ci occupent plus de deux tiers de la lésion tumorale, est plutôt un signe de bénignité.



Le scanner objective une sémiologie identique mais plus précise et analyse la profondeur des encoches endostées, qui doit rester inférieure à 50 % de l'épaisseur corticale totale.

L'IRM met en évidence la matrice cartilagineuse en hyposignal T1 et hypersignal T2. Les calcifications restent en hyposignal quelle que soit la séquence. L'injection de gadolinium montre un rehaussement des septa interlobulaires et de la périphérie de la lésion. De manière générale, il n'y a pas de rehaussement intratumoral. Une atteinte des parties molles est un argument majeur en faveur d'une tumeur maligne. La scintigraphie montre une fixation variable mais habituellement modérée, sauf en cas de fracture pathologique, où une hyperfixation sera observée.

Diagnostic différentiel d'un enchondrome central

Le principal diagnostic différentiel est le chondrosarcome de bas grade. Ce dernier est plus fréquent à l'âge de 40 ans. Majoritairement symptomatique, il se traduit notamment par une douleur croissante et par la palpation d'une masse.

Les autres diagnostics différentiels sont l'infarctus osseux, le kyste osseux anévrysmal, la dysplasie fibreuse, le fibrome chondromyxoïde et la tumeur à cellules géantes.

Conduite à tenir face à un enchondrome

Elle repose sur les critères de malignité suivants en cas de lésions cartilagineuses de siège métaphysodiphysaire ou diphysaire proximal de l'humérus.

Critères de malignité

1. Taille > 6 cm.
2. Encoches endostales profondes, étendues sur plus des deux tiers de l'épaisseur corticale et/ou deux tiers de la hauteur de la lésion.
3. Atteinte des parties molles.
4. Flou du contour de l'ostéolyse sans sclérose périphérique.
5. Prise de gadolinium, intense et précoce (septa épais).
6. Hyperfixation scintigraphique intense.
7. Lésion centrée sur l'axe médullaire avec extension épiphysaire.

Critères peu discriminants

1. Calcifications : nombre, forme et répartition.
2. Matrice : intensité du signal, hétérogénéité.
3. Septa interlobulaires : épaisseur, prise de gadolinium.

À partir de ces critères, nous avons élaboré une classification à visée diagnostique et thérapeutique.

➤ Type I : lésion non suspecte sans aucun critère (figure 1, p. 49).

- Bilan initial : radiographies, scanner, IRM au gadolinium.

- Surveillance à M6 : radiographie et TDM.

➤ Type II : lésion peu suspecte avec un seul critère (figure 2, p. 50).

- Bilan initial : radiographies, scanner, IRM au gadolinium, scintigraphie.

- Surveillance à M3, M6 et tous les ans : radiographies, TDM, IRM au gadolinium, scintigraphie à discuter.

➤ Type III : lésion suspecte avec au moins 2 critères (figure 3, p. 51).

- Bilan initial : radiographies, scanner, IRM au gadolinium, scintigraphie.

- Biopsie-exérèse chirurgicale, comblement de perte de substance osseuse avec du ciment acrylique "armé". Biopsie sans fragmentation tissulaire.

- Selon le résultat histologique :

- enchondrome : surveillance à M3 ;

- chondrosarcome de bas grade : discuter une radiothérapie complémentaire. Surveillance à M3 ;

- chondrosarcome de haut grade : reprise chirurgicale avec résection carcinologique et reconstruction en 1 ou 2 temps.

➤ Type IV : lésion très suspecte avec 3 critères ou plus (figure 4, p. 51).

- Bilan initial : radiographies, scanner, IRM au gadolinium, scintigraphie.

- Microbiopsie

- Selon le résultat histologique :

- haut grade inopérable : chimiothérapie néoadjuvante puis chirurgie d'exérèse ;

- haut grade opérable : chirurgie d'exérèse carcinologique et reconstruction en 1 ou 2 temps.

Conclusion

Les chondromes sont des tumeurs bénignes nécessitant un bilan complet et rigoureux. Sur le plan diagnostique, le piège est double : une microbiopsie systématique pourrait entraîner une erreur de diagnostic, et l'absence de l'ensemble des examens d'imagerie pourrait négliger une tumeur maligne. ■

Pour en savoir plus...

• Murphey et al. *Enchondroma versus chondrosarcoma in the appendicular skeleton: differentiating features*. *Radiographics* 1998;18(5):1213-37.

• Gouin F et al. *Chondromes*. *EMC – Appareil locomoteur* 2001;8(2):1-10 [article 14-720].

• Bourdet C et al. *Imagerie des enchondromes et des chondrosarcomes*. *EMC – Radiologie et imagerie médicale : musculosquelettique – neurologique – maxillo-faciale* 2014;9(4):1-12 [article 31-520-A-40].

J. Garret, T. Jalaguiet et
J. Borne déclarent ne pas
avoir de liens d'intérêts.

KEVZARA[®]
(sarilumab)



OBJECTIF : **INTERROMPRE** **LA PROGRESSION**

KEVZARA[®] solution injectable 150 mg et 200 mg est indiqué :

En association au méthotrexate (MTX) chez les patients adultes atteints de polyarthrite rhumatoïde (PR) active modérée à sévère ayant eu une réponse inadéquate ou intolérants à un ou plusieurs traitements de fond (DMARDs). KEVZARA[®] peut être utilisé en monothérapie en cas d'intolérance au MTX ou lorsque le traitement avec le MTX est inadapté.⁽¹⁾

▼ Ce médicament fait l'objet d'une surveillance supplémentaire qui permettra l'identification rapide de nouvelles informations relatives à la sécurité. Les professionnels de la santé déclarent tout effet indésirable suspecté. Voir rubrique « Effets indésirables » pour les modalités de déclaration des effets indésirables.

Les mentions obligatoires sont accessibles sur le site <http://www.ema.europa.eu/ema/> et sur le site <http://nosmedicaments.sanofi.fr/sanofi>

DOM TOM

0 800 626 626 Service & appel gratuits

France Métropolitaine

0 800 394 000 Service & appel gratuits

SANOFI GENZYME 

Sanofi Aventis France - 82 avenue Raspail - 94250 GENTILLY

Sanofi Genzyme et Regeneron s'engagent dans le programme de développement et la commercialisation de Kevzara[®]

1- RCP de KEVZARA[®].

Chronos

Par Jean-Joseph Julaud (Paris), professeur de français, auteur de romans, nouvelles, livres pratiques et essais

Il était une fois, en des temps très anciens, voire bien davantage, Ouranos, le dieu du ciel, et Gaïa, la déesse de la terre. Leur fils Cronos, ainsi que tous ses frères et sœurs – les Titans et Titanides –, étaient maintenus prisonniers dans le sein de leur mère, papa Ouranos tenant à sa tranquillité. Cronos le courageux saisit la faucille que tendait sa mère à toute sa marmaille pour la délivrer de son sort. Il émascula son père, devint roi, épousa sa sœur Rhéa et, pour éviter que se réalise la prophétie selon laquelle il serait détrôné par un de ses fils, mangea ses enfants à mesure qu'ils naissaient.

La mythologie grecque est parfois tellement coupe-faim que sa lecture pourrait être conseillée dans les régimes amaigrissants...

Reprenons : Rhéa, bien triste de voir disparaître ses enfants, substitue un jour à son dernier-né une pierre qu'elle enveloppe de langes. Cronos, l'avale avidement sans se rendre compte de la supercherie ! Mais qui donc était cet enfant sauvé de l'estomac de son père ? C'était Zeus en personne ! Zeus devenu grand détrône son père et ramène à la vie ses frères et sœurs Déméter, Hestia, Héra, Hadès, Poséidon... On connaît la suite.

Ainsi pourrait s'achever l'article sur Chronos si l'œil n'était attiré par un détail, une lettre que nous envoient les temps très anciens, ou plutôt le Temps ; cette lettre, le "h" entre le "C" et le "r", occultée par les approximatifs, a conduit à la fusion, pis, à la confusion de Cronos et Chronos, et cela même en des lieux où, prétend-on, souffle l'esprit ! Car Chronos n'est point Cronos. Et vice versa ! Mais qui est donc Chronos ? Il faut remonter au VI^e siècle avant J.C. pour voir se développer en Grèce un courant religieux fondé sur le mythe d'Orphée – celui qui échoua dans sa tentative de ramener des enfers son Eurydice morte d'une piqûre de serpent.

Ce courant, à la fois religieux et poétique, emprunte à la mythologie en place des déesses et des dieux, des récits et légendes, des paternités, maternités et filiations diverses où apparaît notre Chronos qui personnifie le temps.

Inutile d'attendre que s'élucide le rôle de ce dieu au moyen de la racine du mot qui le désigne :

nul n'a pu cerner avec certitude quelque racine indo-européenne où il aurait pris naissance ; et poursuivre l'enquête, c'est proprement partir à la recherche du temps perdu !

Chronos, muni du "h" qui confirme son identité, est né, dans la tradition orphique, de Gaïa, la Terre et d'Hydros, l'Eau. Plus tard, il épouse Ananké, la Destinée. Le Temps uni à Destinée, la fatalité ? Vite, qu'on sache qui sont leurs enfants ! Eh bien voici : Chaos, l'abîme, Éther, l'air, et Phanès, l'amour !

Tradition orphique oblige, le lecteur, ici, s'élançe, ébloui, enivré, jusque vers "les confins des sphères étoilées" chers à Baudelaire, pour poétiser à sa guise et tout son soûl.

Tradition linguistique oblige, examinons la descendance lexicale de Chronos, le Temps, époux des humains, qui découpe en heures, minutes et secondes le jour et la nuit.

S'agit-il de connaître la mesure d'un instant ? Prenons le chronomètre. S'agit-il de conter dans l'ordre où ils se déroulèrent des faits historiques ? Écrivons-en une chronique. Au XVII^e siècle, notre chronique nous sert aussi à désigner un ensemble de nouvelles, avérées ou non. Faut-il, en médecine, mettre l'accent sur l'apparition de symptômes qui s'installent, durent ad vitam aeternam ou presque ? On dira de la maladie qu'elle est chronique. Découvre-t-on une substance miraculeuse qui la soigne ? Cette nouvelle défrayera la chronique, occupera toutes les conversations. Et, annoncée concomitamment dans tous les médias, on louera le caractère synchrone de l'opération ! Puis chacun retrouvera ses occupations chronophages, celles qui dévorent le temps, ce qui n'est que justice car ce qui ne fut point dit tout à l'heure, c'est que Chronos, comme son homonyme Cronos, s'est lui aussi repu de quelques membres de sa famille.

Lecteur, pouvez-vous maintenant redire sans la lire cette chronique de Chronos ? Relevez-vous cette gageure ? En êtes-vous sûr ? Vous avez trois minutes. Top chrono !

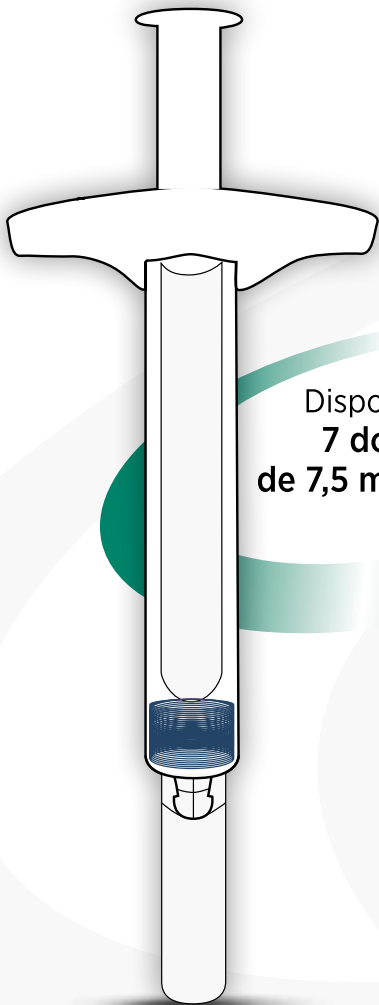NOUVEAU



Prexate

Méthotrexate

Une molécule de référence sous forme de seringue préremplie prête à l'emploi



Disponible en
7 dosages
de 7,5 mg à 25 mg

**BOÎTE DE 1 SERINGUE
AVEC TAMPON D'ALCOOL**

- Traitement de la polyarthrite rhumatoïde active et sévère de l'adulte.
- Traitement des formes polyarticulaires de l'arthrite juvénile idiopathique active sévère, en cas de réponse inadéquate aux anti-inflammatoires non stéroïdiens (AINS).
- Traitement des formes sévères et invalidantes de psoriasis récalcitrant, en cas de réponse inadéquate à d'autres types de traitements tels que la photothérapie, la puvathérapie ou les rétinoïdes, et des formes sévères du rhumatisme psoriasique chez l'adulte.

Les Résumés des Caractéristiques des Produits Prexate sont disponibles à l'adresse suivante : <http://agence-prd.ansm.sante.fr/php/ecodex/index.php>



ALFASIGMA 

Alfasigma France
14, boulevard des Frères Voisin - 92130 Issy-Les-Moulineaux
www.alfasigma.fr

olumiant[®]
(baricitinib) comprimés

Polyarthrite rhumatoïde après échec
à un ou plusieurs traitements de fond
OUVRIR VERS DE NOUVELLES VOIES**

- 1^{er} inhibiteur réversible et sélectif des JAK1 et 2*⁽¹⁾
commercialisé en France dans la polyarthrite rhumatoïde
- 2 dosages : 4 mg, 2 mg
- 1 seule prise/jour par voie orale⁽¹⁾

**Efficacité clinique dès la
1^{ère} semaine et maintenue⁽¹⁾**

**Plus de 49 900 patients
déjà traités dans le monde entier⁽²⁾**

Olumiant[®] est indiqué dans le traitement de la polyarthrite rhumatoïde active modérée à sévère chez les patients adultes qui ont présenté une réponse inadéquate, ou une intolérance, à un ou plusieurs traitements de fond (DMARDs). Olumiant[®] peut être utilisé en monothérapie ou en association avec le méthotrexate.⁽¹⁾

Avant de prescrire, consultez la place d'Olumiant[®] dans la stratégie thérapeutique définie dans son avis de transparence daté du 21 Juin 2017 et disponible sur www.has-sante.fr⁽³⁾

Pour une information complète sur le produit, vous pouvez consulter la base de données publique des médicaments (<http://base-donnees-publique.medicaments.gouv.fr>) ou la section « Médicaments et DM » sur le site internet du laboratoire Lilly (Lilly.fr)

Médicament d'exception, prescription en conformité avec la Fiche d'Information Thérapeutique (FIT)

▼ **Ce médicament fait l'objet d'une surveillance supplémentaire qui permettra l'identification rapide de nouvelles informations relatives à la sécurité.**⁽¹⁾

*Commercialisé en France depuis le 13/09/2017. **Nouvelle classe des traitements de fond synthétiques ciblés (tsDMARD).

⁽¹⁾ Résumé des Caractéristiques du Produit OLUMIANT[®]. ⁽²⁾ PSUR Olumiant 04 (période 14 août 2018 au 13 février 2019) page 14: Données d'exposition post-commercialisation au 31 janvier 2019. ⁽³⁾ Avis de la Commission de Transparence de la HAS, Olumiant[®], 21 juin 2017.

LILLY France S.A.S.

24 boulevard Vital Bouhot - 92521 Neuilly-sur-Seine Cedex - Tél : 01 55 49 34 34
Société par Actions Simplifiée au capital de 375 713 701 €
609 849 153 R.C.S. Nanterre

Information médicale et pharmacovigilance :

n°vert 0 800 00 36 36  ou : 01 55 49 32 51

Lilly

Références bibliographiques (suite de la p. 12)

- 10.** Hovelius L, Saeboe M. Neer Award 2008: Arthropathy after primary anterior shoulder dislocation--223 shoulders prospectively followed up for twenty-five years. *J Shoulder Elbow Surg* 2009;18(3):339-47.
- 11.** Buscayret F et al. Glenohumeral arthrosis in anterior instability before and after surgical treatment: incidence and contributing factors. *Am J Sports Med* 2004;32(5):1165-72.
- 12.** Parsons IM 4th et al. The effect of total shoulder arthroplasty on self-assessed deficits in shoulder function in patients with capsulorrhaphy arthropathy. *J Shoulder Elbow Surg* 2007;16(3 Suppl):S19-26.
- 13.** Cruess RL. Steroid-induced avascular necrosis of the head of the humerus. Natural history and management. *J Bone Joint Surg Br* 1976;58(3):313-7.
- 14.** Abboud JA et al. Glenoid dysplasia. *J Am Acad Orthop Surg* 2016;24(5):327-36.
- 15.** Shirliff ME, Mader JT. Acute septic arthritis. *Clin Microbiol Rev* 2002;15(4):527-44.
- 16.** Hansen BP et al. Postarthroscopic glenohumeral chondrolysis. *Am J Sports Med* 2007;35(10):1628-34.
- 17.** Chu CR et al. In vivo effects of single intra-articular injection of 0.5% bupivacaine on articular cartilage. *J Bone Joint Surg Am.* 2010;92(3):599-608.
- 18.** Walch G et al. Morphologic study of the glenoid in primary glenohumeral osteoarthritis. *J Arthroplasty* 1999;14(6):756-60.
- 19.** Walch G et al. Static posterior subluxation of the humeral head: an unrecognized entity responsible for glenohumeral osteoarthritis in the young adult. *J Shoulder Elbow Surg* 2002;11(4):309-14.
- 20.** Domos P et al. Walch B0 glenoid: pre-osteoarthritic posterior subluxation of the humeral head. *J Shoulder Elbow Surg* 2018;27(1):181-8.
- 21.** Chan K et al. Characterization of the Walch B3 glenoid in primary osteoarthritis. *J Shoulder Elbow Surg.* 2017;26(5):909-14.

Références bibliographiques (suite de la p. 46)

19. Merolla G et al. Surgical repair of acute and chronic pectoralis major tendon rupture: clinical and ultrasound outcomes at a mean follow-up of 5 years. *Eur J Orthop Surg Traumatol* 2015;25(1):91-8.
20. Farmer K et al. Pectoralis major transosseous equivalent repair with knotless anchors: Technical note and literature review. *Int J Shoulder Surg* 2015;9(1):20.
21. Sanchez A et al. Pectoralis major repair with unicortical button fixation and suture tape. *Arthroscopy Techniques* 2017;6(3):e729-35.
22. Kholinne E et al. Surgical intervention for pectoralis major muscle rupture: report of acute and chronic cases. *Case Rep Surg* 2018;2018:2380241.
23. Baverel L et al. Pectoralis major tear with retracted tendon: how to fill the gap? Reconstruction with hamstring autograft and fixation with an interference screw. *Case Rep Orthop* 2017;2017:2095407.
24. Javed S et al. Surgical reconstruction of unrepairable pectoralis major rupture using tendo-Achilles allograft. *Shoulder Elbow* 2019;11(2):94-7.
25. Vasiliadis AV et al. Rehabilitation exercise program after surgical treatment of pectoralis major rupture. A case report. *Phys Ther Sport* 2016;20:32-9.
26. Smith AJ et al. Compartment syndrome secondary to acute pectoralis major tendon rupture. *J Shoulder Elbow Surg* 2015;24(3):e78-81.
27. Tranovich MA et al. Compartment syndrome of the flexor compartment of the arm secondary to pectoralis major tendon rupture. *Case Rep Orthop* 2018;2018:9042820.
28. Nute DW et al. Return to function, complication, and reoperation rates following primary pectoralis major tendon repair in military service members. *J Bone Joint Surg* 2017;99(1):25-32.
29. Wolfe SW et al. Ruptures of the pectoralis major muscle. An anatomic and clinical analysis. *Am J Sports Med* 1992;20(5):587-93.
30. Montgomery C et al. A systematic review and meta-analysis of surgical fixation in pectoralis major ruptures. *J Sci Med Sport* 2018;21:S79-S80.